Impossibile visualizzare l'immagine. La memoria del computer potrebbe essere insufficiente per aprire l'immagine oppure l'immagine potrebbe essere danneggiata. Riavviare il computer e aprire di nuovo il file. Se viene visualizzata di nuovo la croce rossa, potrebbe essere necessario eliminare l'immagine e inserirla di nuovo.

Patologia mammaria: ruolo del Consultorio Familiare nella diagnostica precoce e nella prevenzione

Impossibile visualizzare l'immagine. La memoria del computer potrebbe essere insufficiente per aprire l'immagine oppure l'immagine potrebbe essere danneggiata. Riavviare il computer e aprire di nuovo il file. Se viene visualizzata di nuovo la casella, potrebbe essere necessario eliminare l'immagine e inserirla di nuovo.

Carcinoma della mammella

In tutti i paesi occidentalizzati il tumore della mammella rappresenta una malattia sociale:

- **371.000** nuovi casi in Europa
- **40.000** in Italia
- 1 donna su 10 si può ammalare

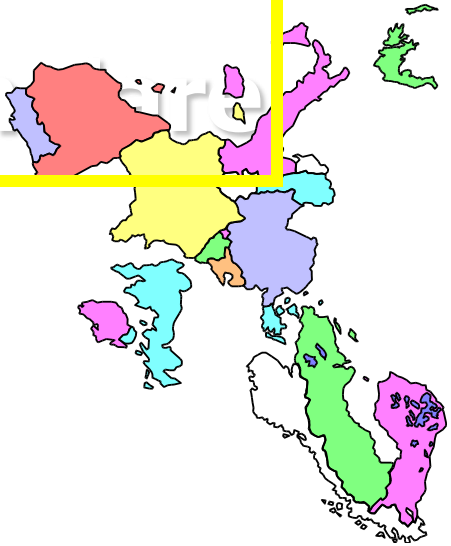

Impossibile visualizzare l'immagine. La memoria del computer potrebbe essere insufficiente per aprire l'immagine oppure l'immagine potrebbe essere danneggiata. Riavviare il computer e aprire di nuovo il file. Se viene visualizzata di nuovo la croce o nada, potrebbe essere necessario eliminare l'immagine e inserirla di nuovo.

Il tumore del seno

Grave e mortale

Curabile e guaribile

Impossibile visualizzare l'immagine. La memoria del computer potrebbe essere insufficiente per aprire l'immagine oppure l'immagine potrebbe essere danneggiata. Riavviare il computer e aprire di nuovo il file. Se viene visualizzata di nuovo la croce rossa, potrebbe essere necessario eliminare l'immagine e inserirla di nuovo.

Carcinoma mammario

L'incidenza sta aumentando

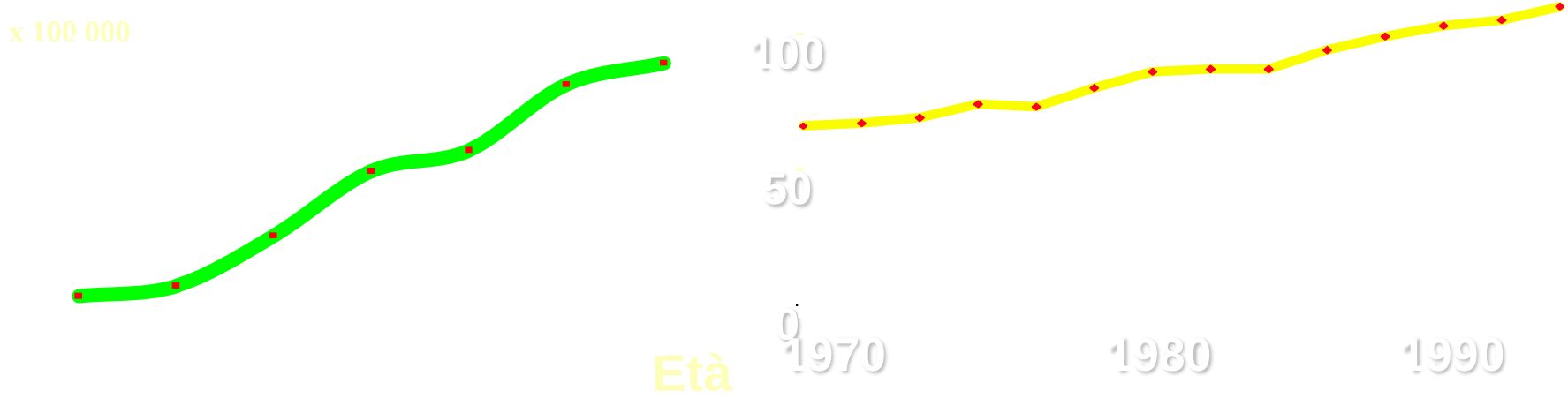

La mortalità tende a diminuire

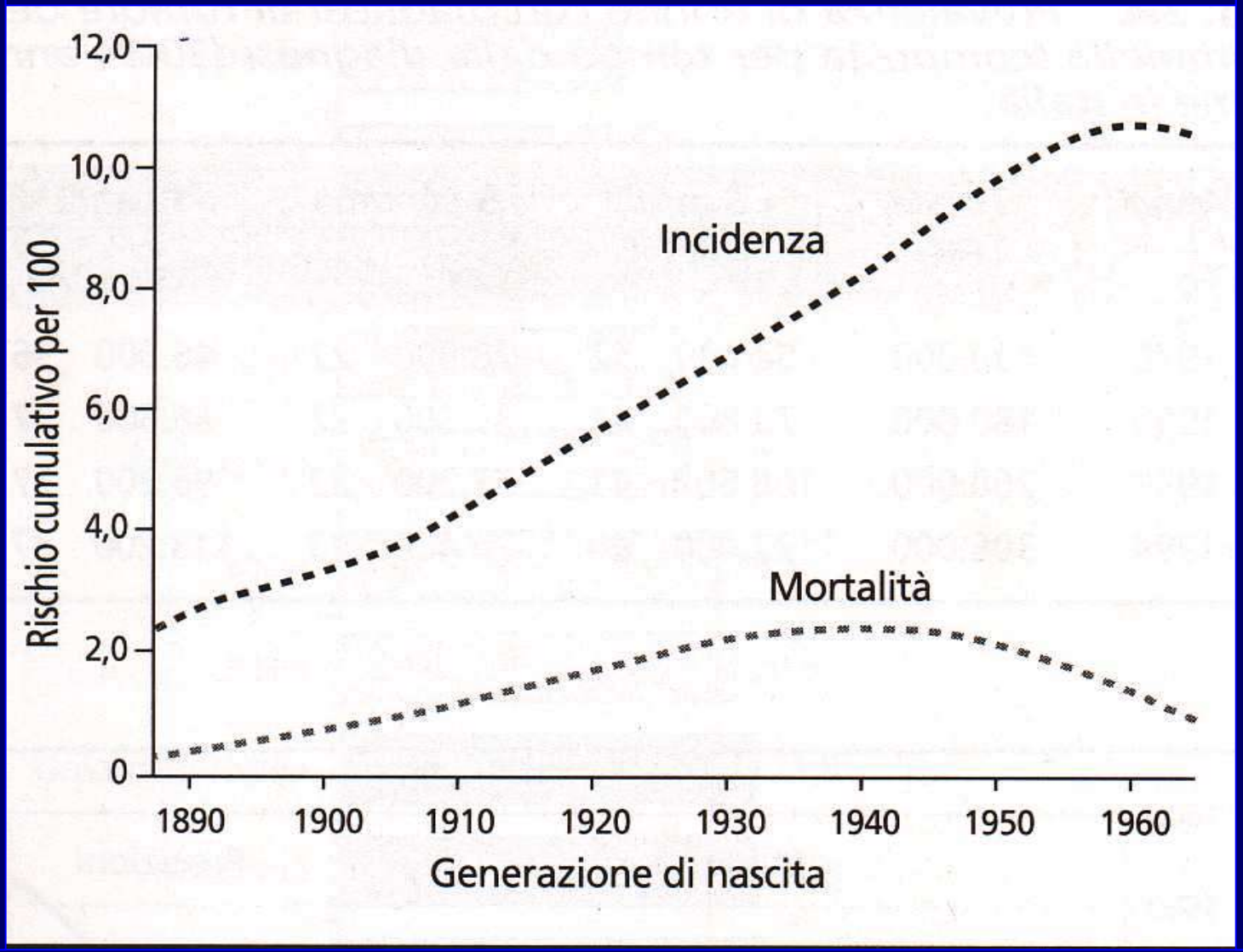

Incidenza e mortalità per carcinoma mammario stimate per coorti di nascita

Impossibile visualizzare l'immagine. La memoria del computer potrebbe essere insufficiente per aprire l'immagine oppure l'immagine potrebbe essere danneggiata. Riavviare il computer e aprire di nuovo il file. Se viene visualizzato di nuovo il rosso, potrebbe essere necessario eliminare l'immagine e inserirla di nuovo.

Le grandi rivoluzioni

Diagnostica:

- mammografia, ecografia, RM, microbiopsia

Trattamento

- Chirurgia conservativa e linfonodo sentinella
- Radioterapia intraoperatoria "mirata"
- Terapia medica personalizzata

Impossibile visualizzare l'immagine. La memoria del computer potrebbe essere insufficiente per aprire l'immagine oppure l'immagine potrebbe essere danneggiata. Riavviare il computer e aprire di nuovo il file. Se viene visualizzato di nuovo il rosso o nero, potrebbe essere necessario eliminare l'immagine e inserirla di nuovo.

COME VIENE SCOPERTO IL CARCINOMA MAMMARIO

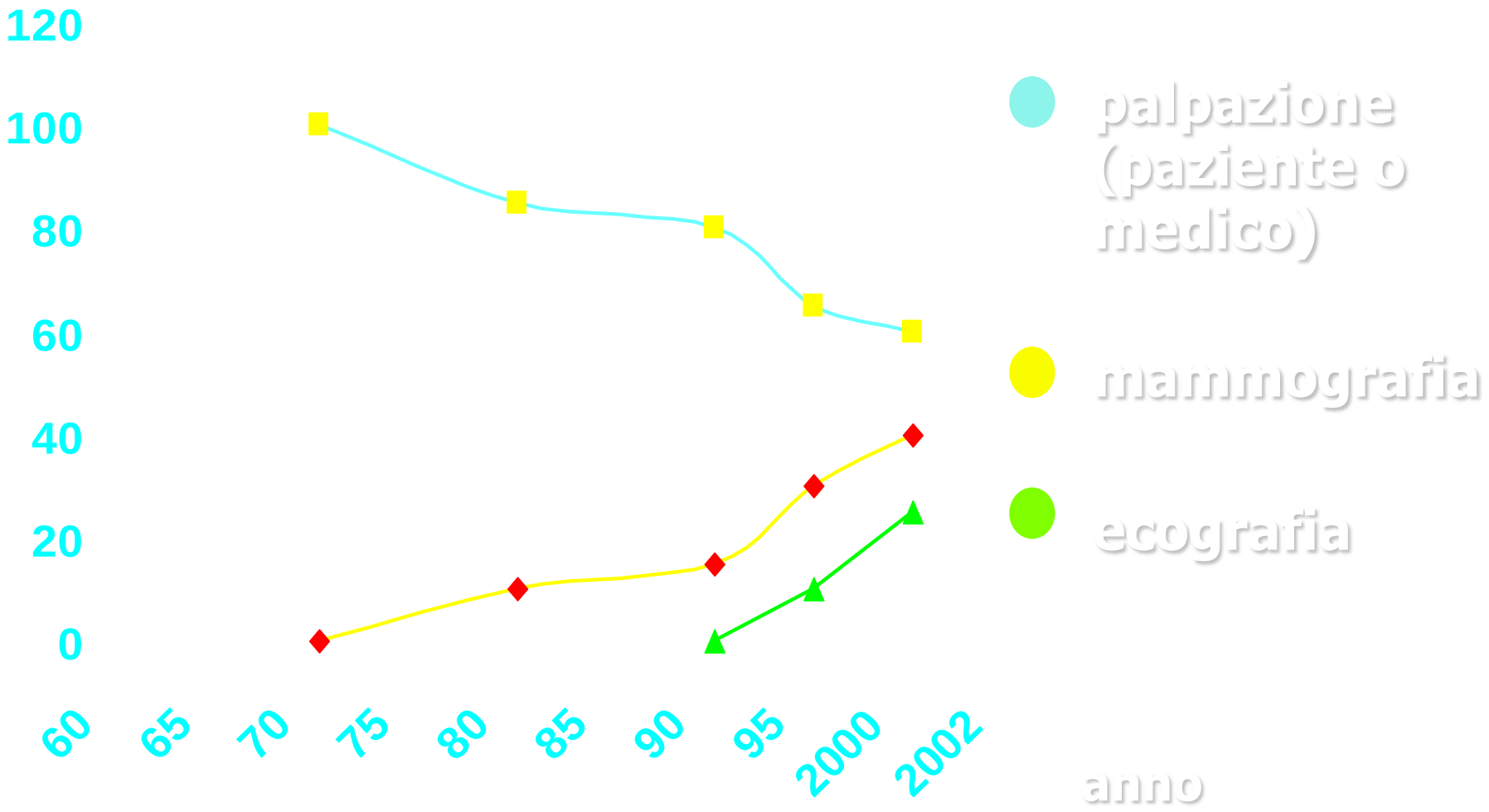

Impossibile visualizzare l'immagine. La memoria del computer potrebbe essere insufficiente per aprire l'immagine oppure l'immagine potrebbe essere danneggiata. Riavviare il computer e aprire di nuovo il file. Se viene visualizzata di nuovo la croce rossa, potrebbe essere necessario eliminare l'immagine e inserirla di nuovo.

Incremento delle lesioni non palpabili

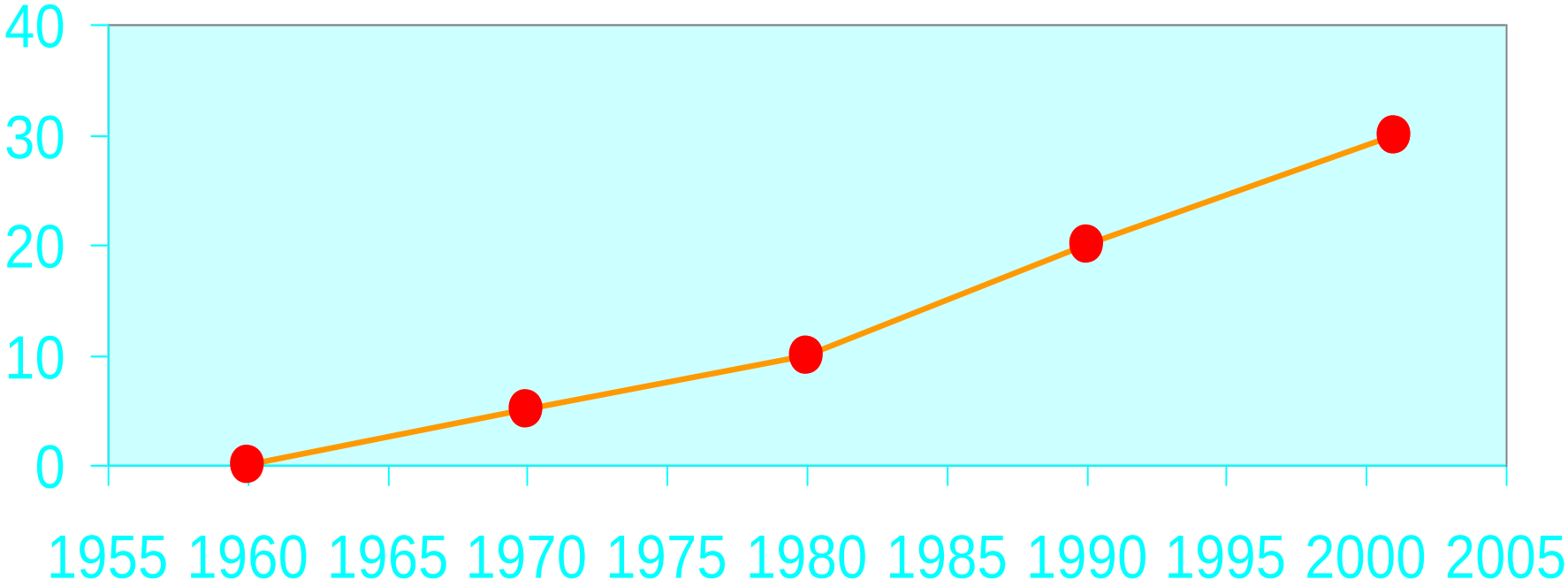

Impossibile visualizzare l'immagine. La memoria del computer potrebbe essere insufficiente per aprire l'immagine oppure l'immagine potrebbe essere danneggiata. Riavviare il computer e aprire di nuovo il file. Se viene visualizzato di nuovo il rosso o nero, potrebbe essere necessario eliminare l'immagine e inserirla di nuovo.

Ops…. Sono palpabili !!!!

Impossibile visualizzare l'immagine. La memoria del computer potrebbe essere insufficiente per aprire l'immagine oppure l'immagine potrebbe essere danneggiata. Riavviare il computer e aprire di nuovo il file. Se viene visualizzata di nuovo la croce rossa, potrebbe essere necessario eliminare l'immagine e inserirla di nuovo.

Il paradosso delle lesioni non palpabili

Prognosi Favorevole

Difficoltà di diagnosi e trattamento

Impossibile visualizzare l'immagine. La memoria del computer potrebbe essere insufficiente per aprire l'immagine oppure l'immagine potrebbe essere danneggiata. Riavviare il computer e aprire di nuovo il file. Se viene visualizzato di nuovo il rosso, potrebbe essere necessario eliminare l'immagine e inserirla di nuovo.

APPARECCHI MAMMOGRAFICI E TRATTAMENTI CONSERVATIVI

(Area di Milano)

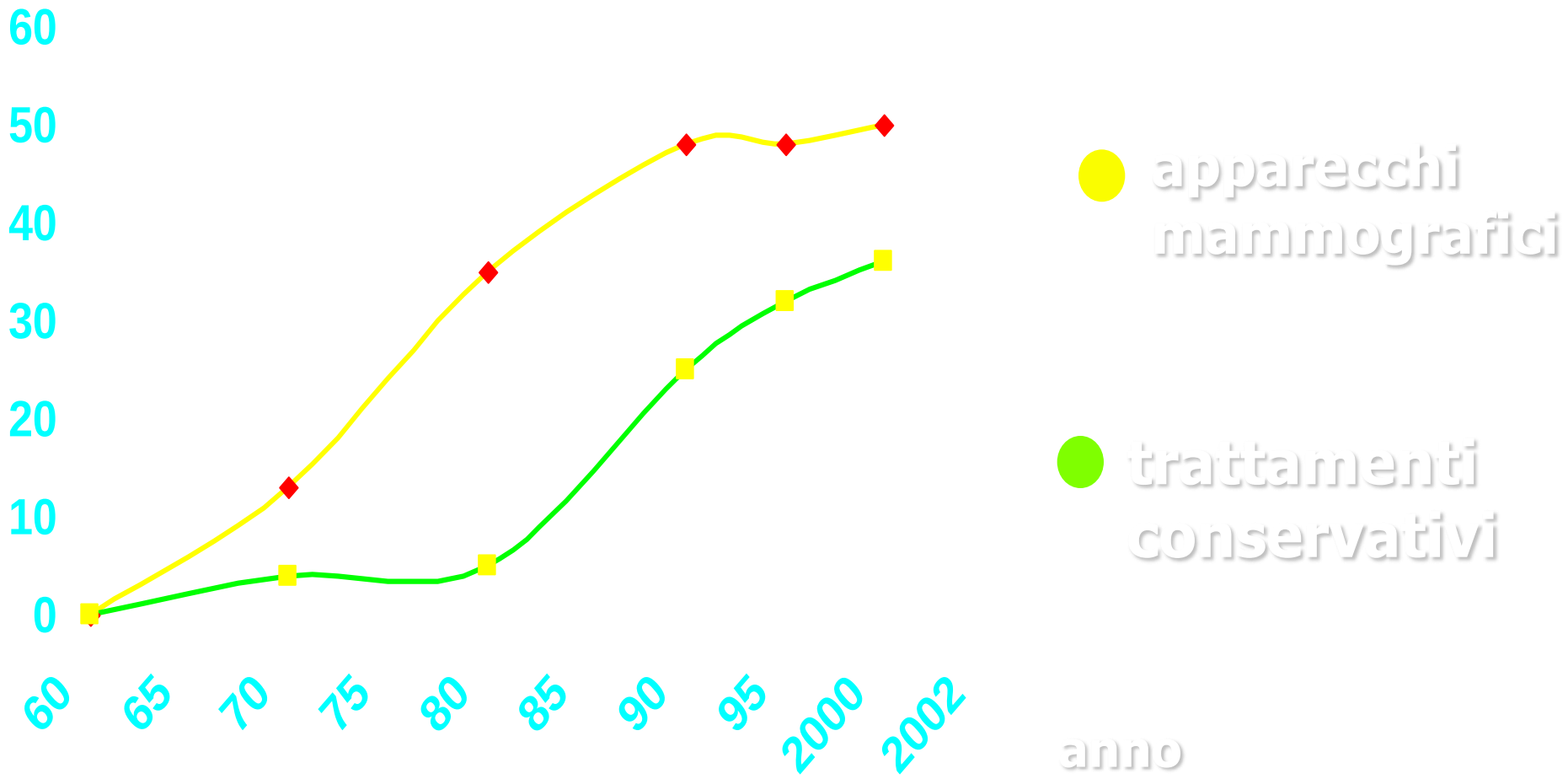

Impossibile visualizzare l'immagine. La memoria del computer potrebbe essere insufficiente per aprire l'immagine oppure l'immagine potrebbe essere danneggiata. Riavviare il computer e aprire di nuovo il file. Se viene visualizzata di nuovo la croce rossa, potrebbe essere necessario eliminare l'immagine e inserirla di nuovo.

Diagnosi precoce

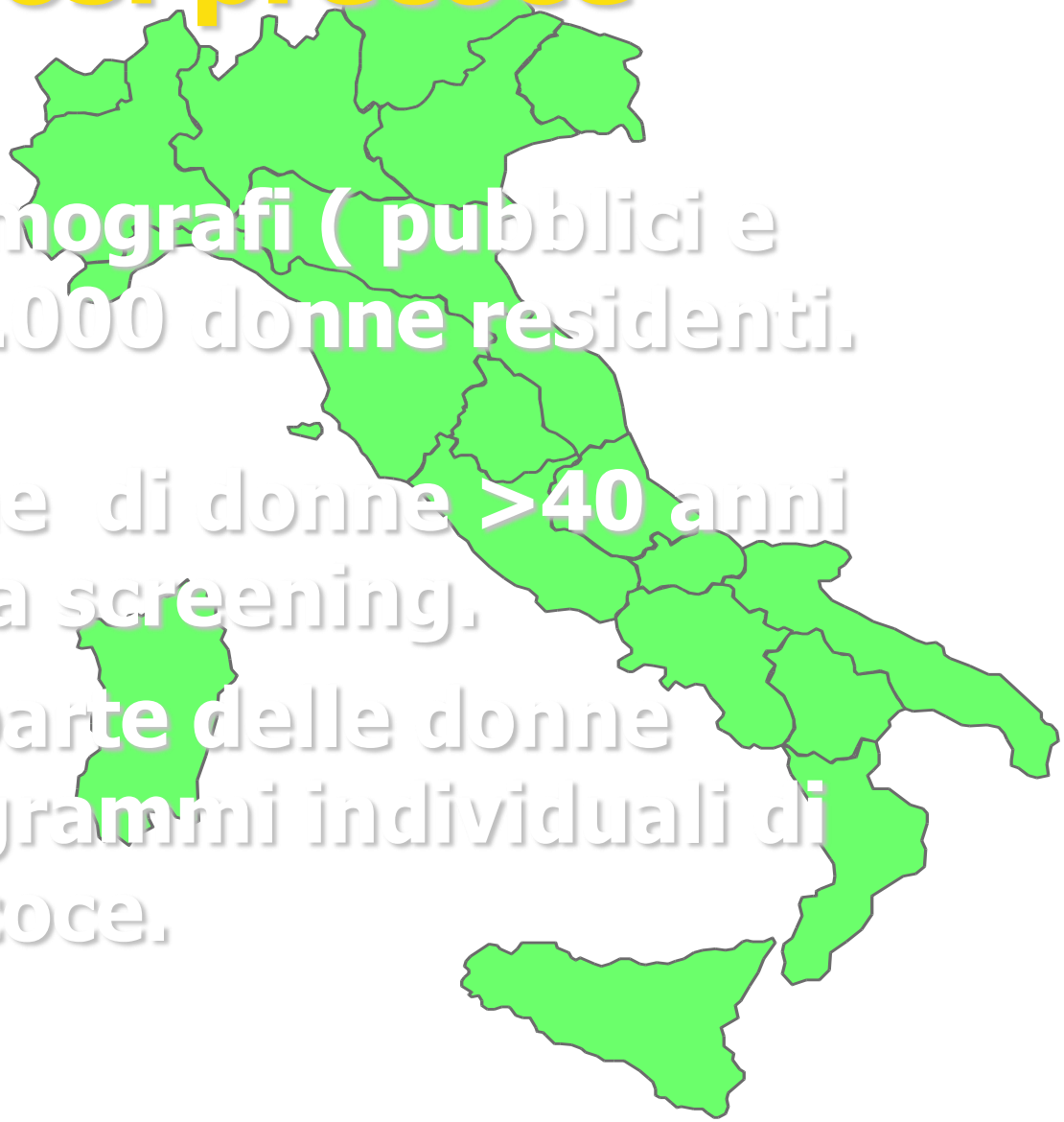

- 1.400 mammografi (pubblici e privati) 1/33.000 donne residenti. (anno 2000)
- Solo 1 milione di donne >40 anni si sottopone a screening.
- La maggior parte delle donne ricorre a programmi individuali di diagnosi precoce.

Impossibile visualizzare l'immagine. La memoria del computer potrebbe essere insufficiente per aprire l'immagine oppure l'immagine potrebbe essere danneggiata. Riavviare il computer e aprire di nuovo il file. Se viene visualizzata di nuovo la rossa, potrebbe essere necessario eliminare l'immagine e inserirla di nuovo.

Diagnosi precoce

- In italia esistono pochi centri specializzati
- Le strutture sono distribuite irregolarmente
- Dati diagnostici disomogenei per differenti tecnologie
- E' necessario valorizzare il patrimonio diagnostico informativo (banca dati)

Impossibile visualizzare l'immagine. La memoria del computer potrebbe essere insufficiente per aprire l'immagine oppure l'immagine potrebbe essere danneggiata. Riavviare il computer e aprire di nuovo il file. Se viene visualizzato di nuovo il rosso, potrebbe essere necessario eliminare l'immagine e inserirla di nuovo.

Progetto Diagnosi precoce

- E' interesse prioritario della comunità la *realizzazione di Centri Diagnostici basati su tecnologie digitali* in grado di interagire in tempo reale con i Centri ospedalieri e la medicina territoriale.

Impossibile visualizzare l'immagine. La memoria del computer potrebbe essere insufficiente per aprire l'immagine oppure l'immagine potrebbe essere danneggiata. Riavviare il computer e aprire di nuovo il file. Se viene visualizzata di nuovo la croce rossa, potrebbe essere necessario eliminare l'immagine e inserirla di nuovo.

Istituto Europeo di Oncologia

Programma di diagnostica precoce

Impossibile visualizzare l'immagine. La memoria del computer potrebbe essere insufficiente per aprire l'immagine oppure l'immagine potrebbe essere danneggiata. Riavviare il computer e aprire di nuovo il file. Se viene visualizzata di nuovo la casella, potrebbe essere necessario eliminare l'immagine e inserirla di nuovo.

diverse Indagini

diversi Specialisti

- Radiole

Impossibile visualizzare l'immagine. La memoria del computer potrebbe essere insufficiente per aprire l'immagine oppure l'immagine potrebbe essere danneggiata. Riavviare il computer e aprire di nuovo il file. Se viene visualizzata di nuovo la croce rossa, potrebbe essere necessario eliminare l'immagine e inserirla di nuovo.

MAMMOGRAFIA:

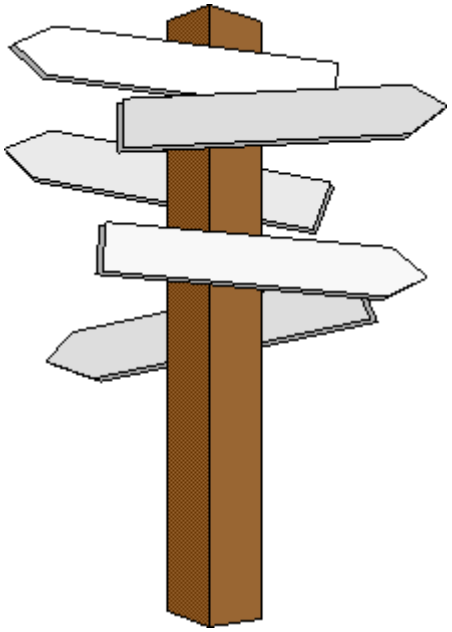



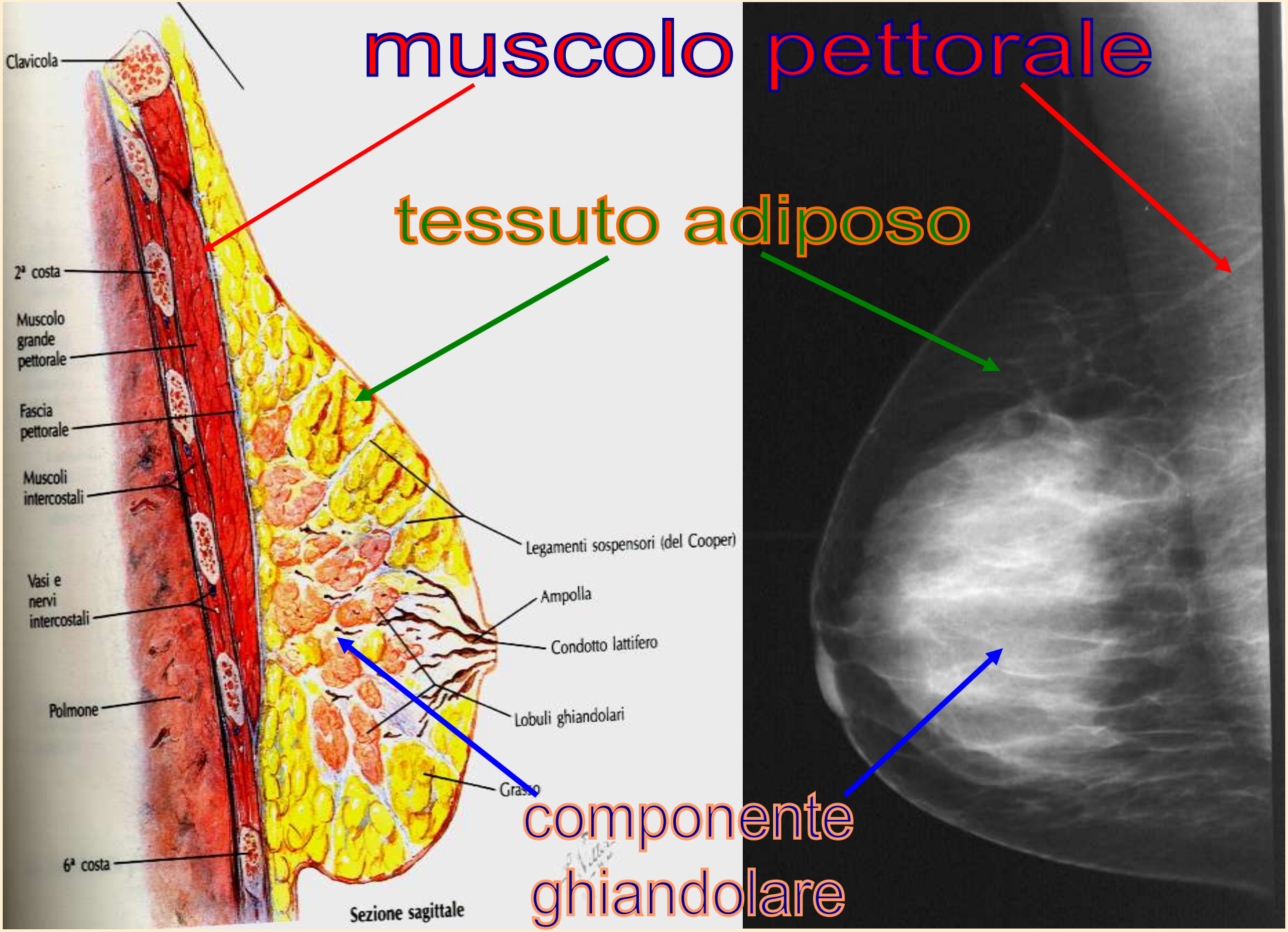
muscolo pettorale
tessuto adiposo
componente ghiandolare
Clavicola
2ª costa
Muscolo grande pettorale
Fascia pettorale
Muscoli intercostali
Vasi e nervi intercostali
Polmone
6ª costa
Legamenti sospensori (del Cooper)
Ampolla
Condotto lattifero
Lobuli ghiandolari
Grasso
Sezione sagittale

dotti galattofori

nel capezzolo sboccano 15-20 dotti

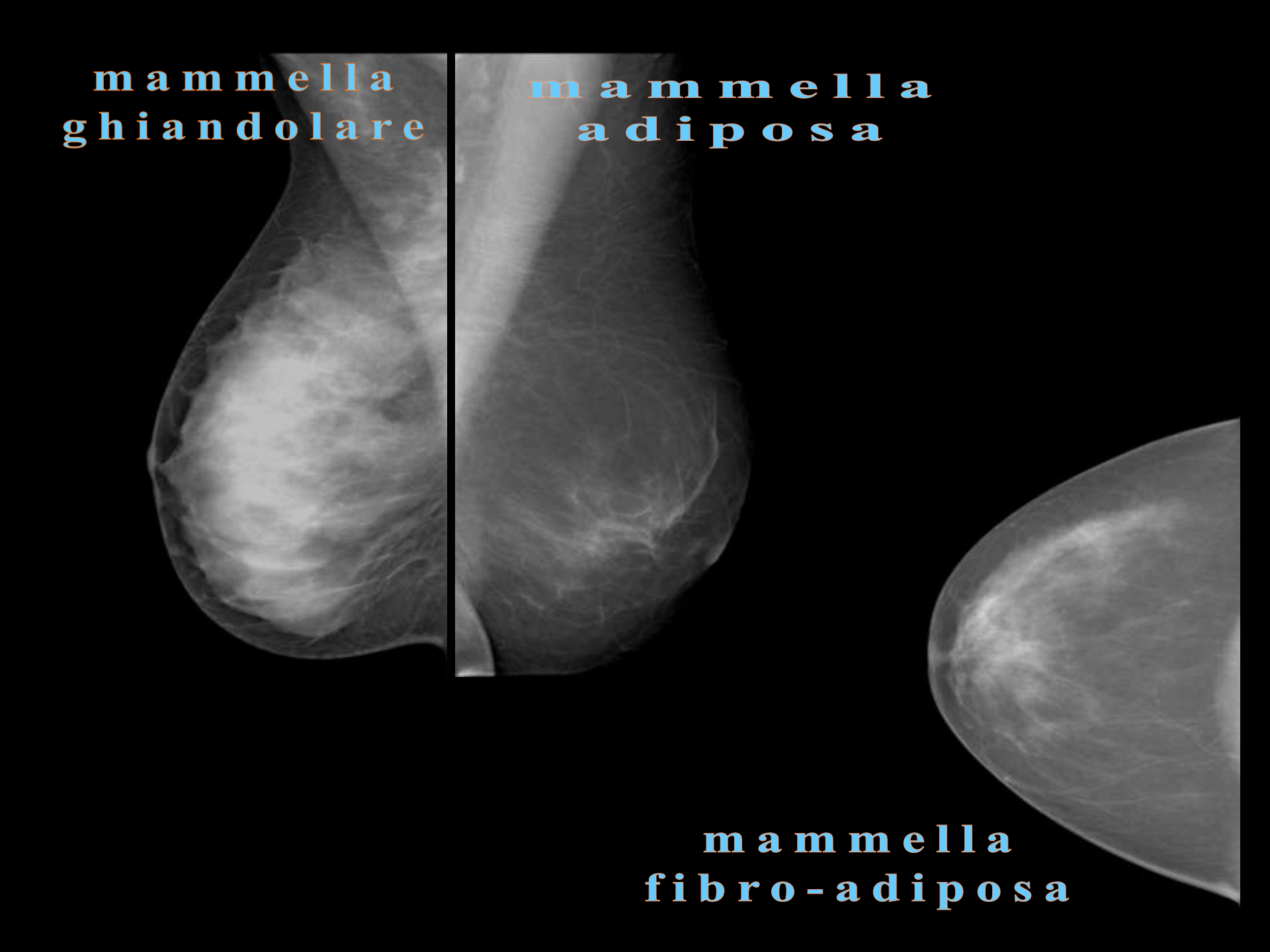
mammella
ghiandolare
mammella
adiposa
mammella
fibro-adiposa

Impossibile visualizzare l'immagine. La memoria del computer potrebbe essere insufficiente per aprire l'immagine oppure l'immagine potrebbe essere danneggiata. Riavviare il computer e aprire di nuovo il file. Se viene visualizzato di nuovo il rosso, potrebbe essere necessario eliminare l'immagine e inserirla di nuovo.

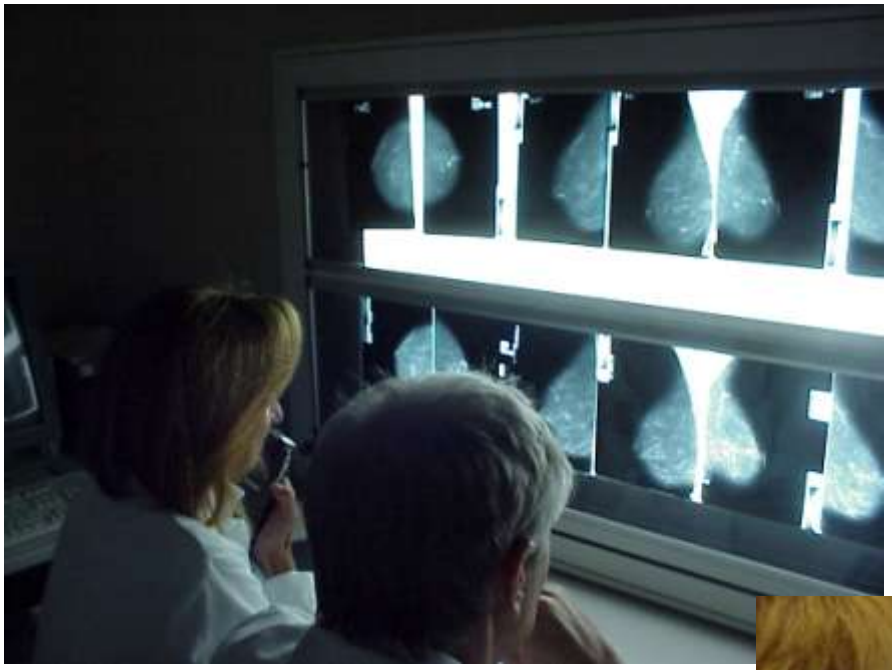

il 2000 ha segnato il traguardo per l'inizio dell'impiego clinico della mammografia digitale

digitale

vantaggi

- definizione immagine
- dose inferiore
- riduzione tempo esame
- assenza artefatti
- archivio immagini
- trasmissione a distanza

digitale

svantaggi

relativi !

- bassa risoluzione spaziale
- costi “elevati”
- refertazione a *monitor*
- tempo di archivio

Impossibile visualizzare l'immagine. La memoria del computer potrebbe essere insufficiente per aprire l'immagine oppure l'immagine potrebbe essere danneggiata. Riavviare il computer e aprire di nuovo il file. Se viene visualizzato di nuovo il rosso o nero, potrebbe essere necessario eliminare l'immagine e inserirla di nuovo.

OPACITA' MAMMOGRAFICHE

- Margini ben definiti

- Margini irregolari

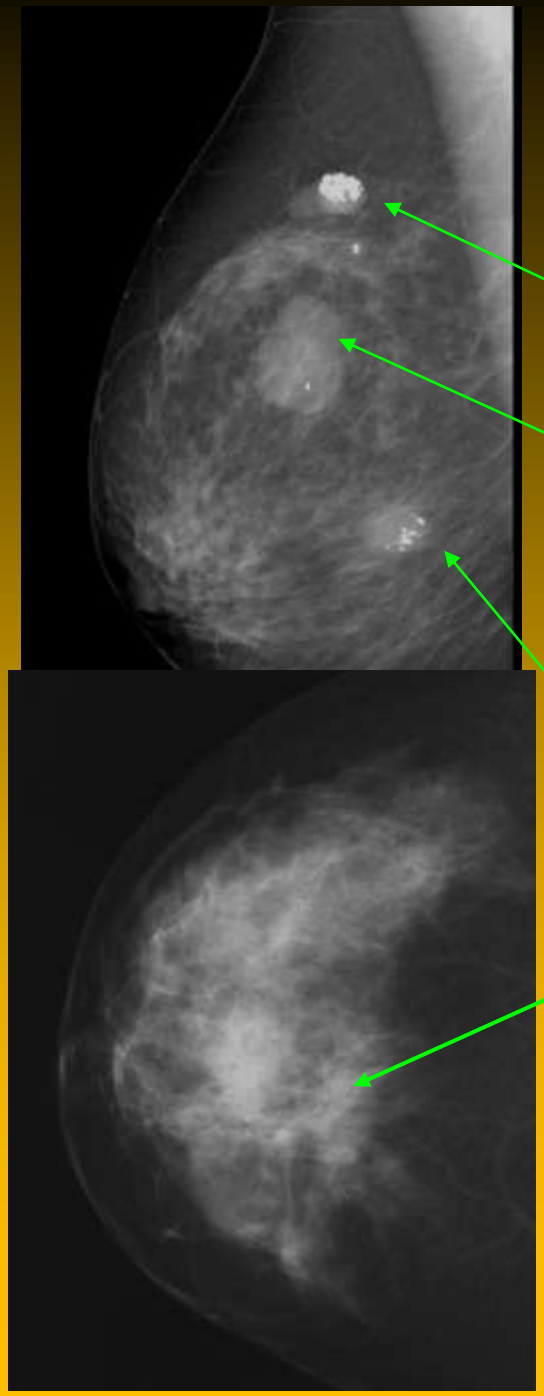

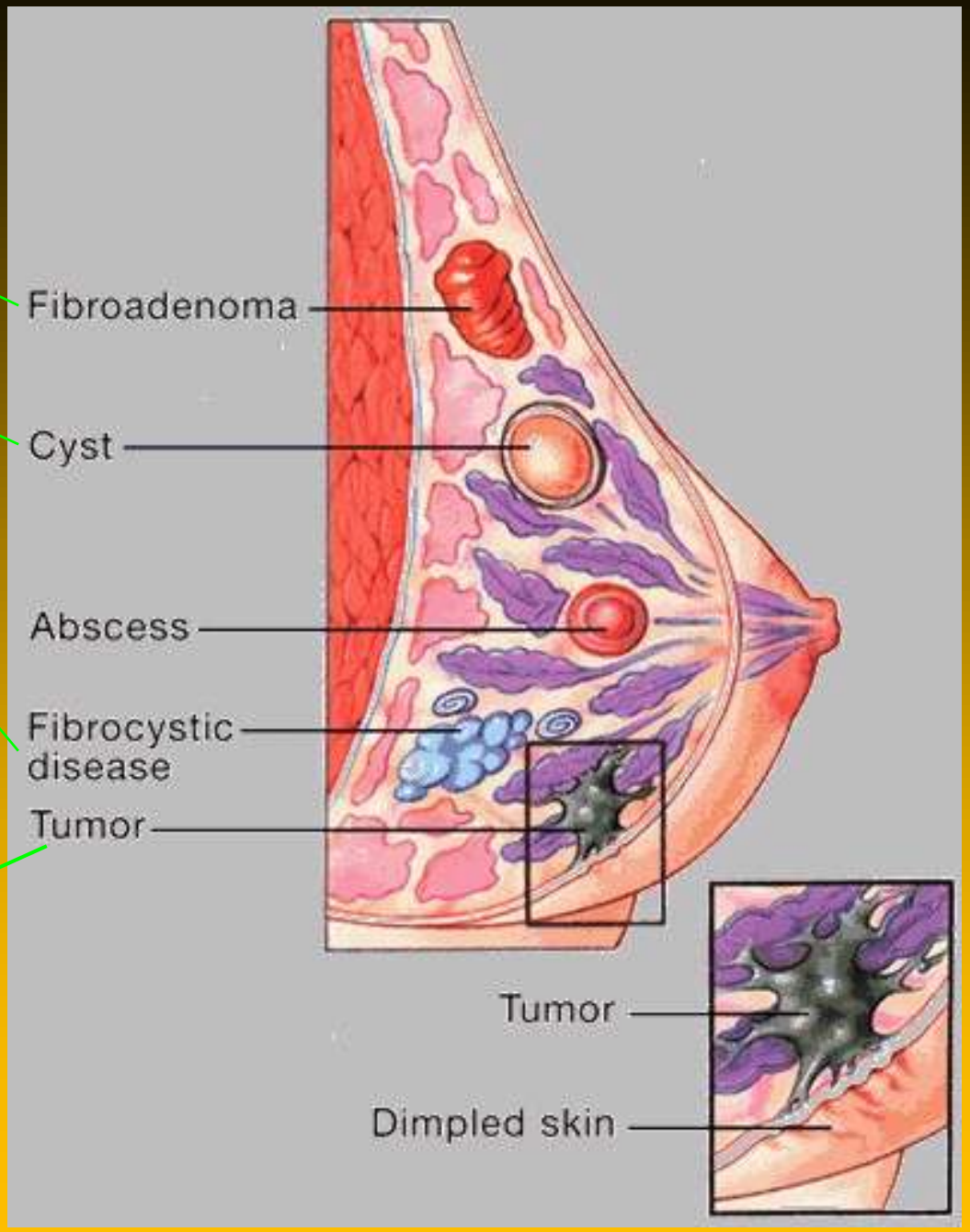
Fibroadenoma
Cyst
Abscess
Fibrocystic disease
Tumor
Tumor
Dimpled skin

Impossibile visualizzare l'immagine. La memoria del computer potrebbe essere insufficiente per aprire l'immagine oppure l'immagine potrebbe essere danneggiata. Riavviare il computer e aprire di nuovo il file. Se viene visualizzata di nuovo la croce rossa, potrebbe essere necessario eliminare l'immagine e inserirla di nuovo.

Opacità benigne

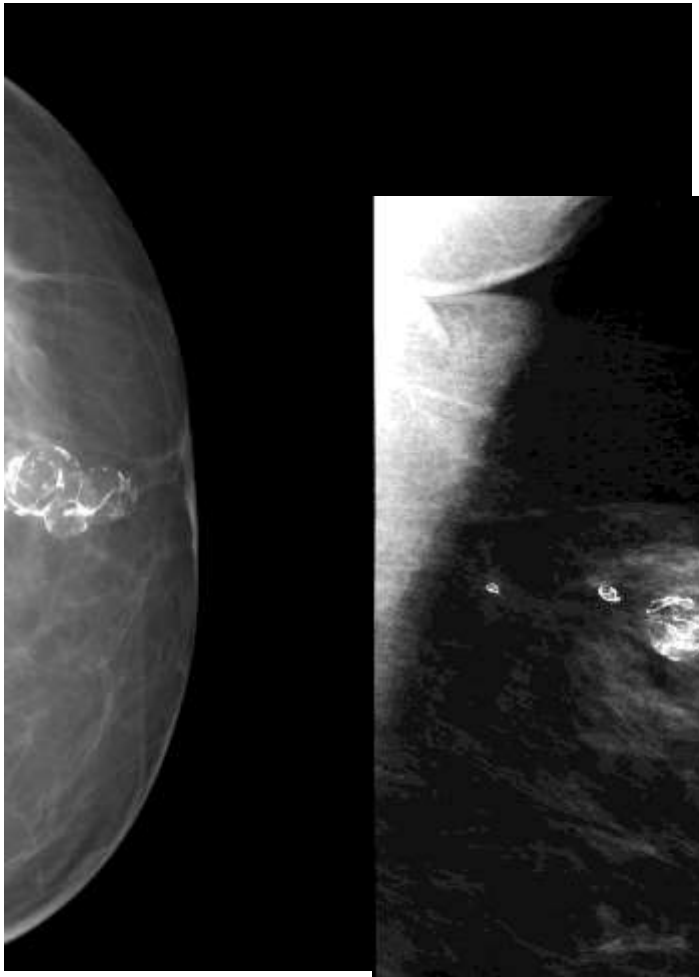

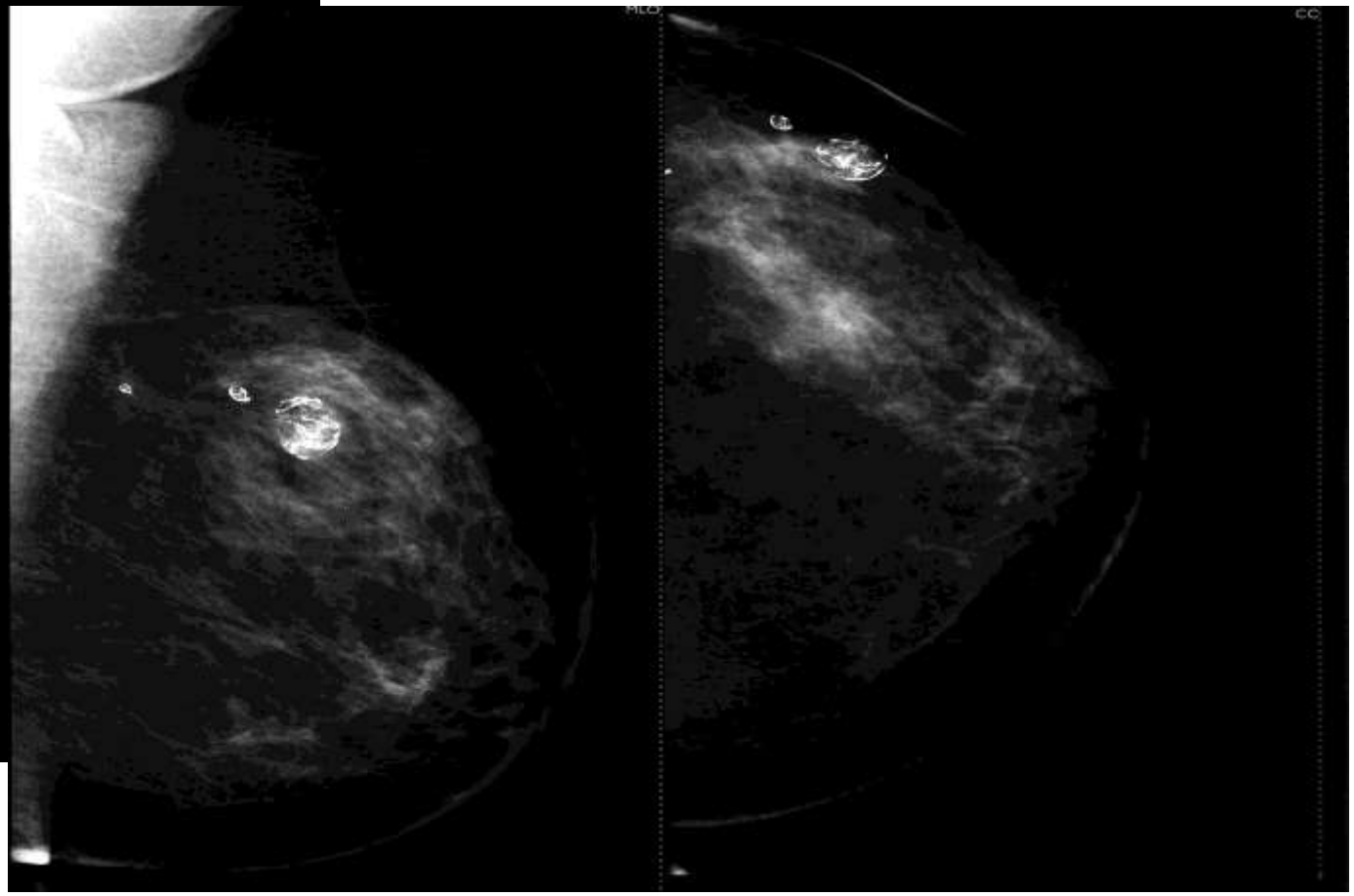

Impossibile visualizzare l'immagine. La memoria del computer potrebbe essere insufficiente per aprire l'immagine oppure l'immagine potrebbe essere danneggiata. Riavviare il computer e aprire di nuovo il file. Se viene visualizzato di nuovo il rosso o nero, potrebbe essere necessario eliminare l'immagine e inserirla di nuovo.

Opacità patologica

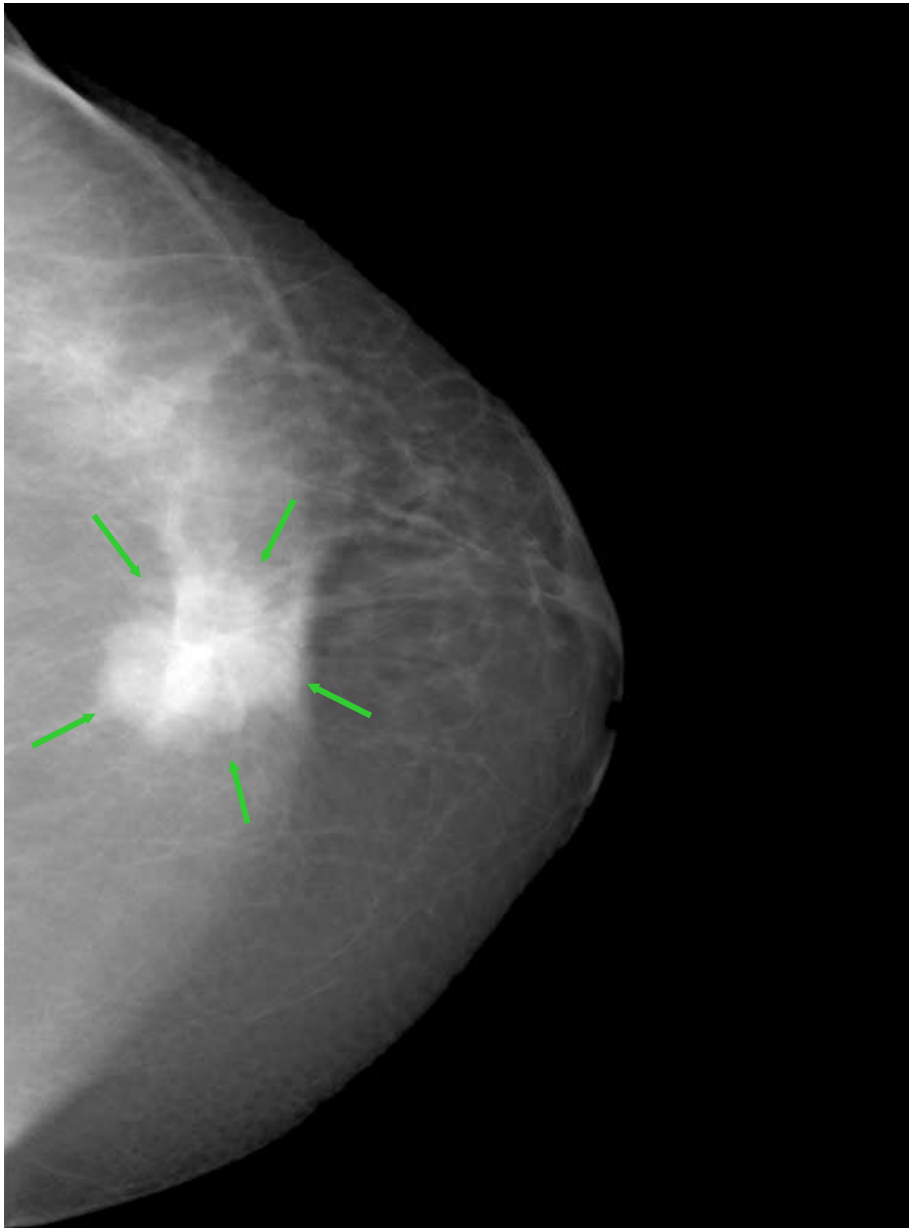

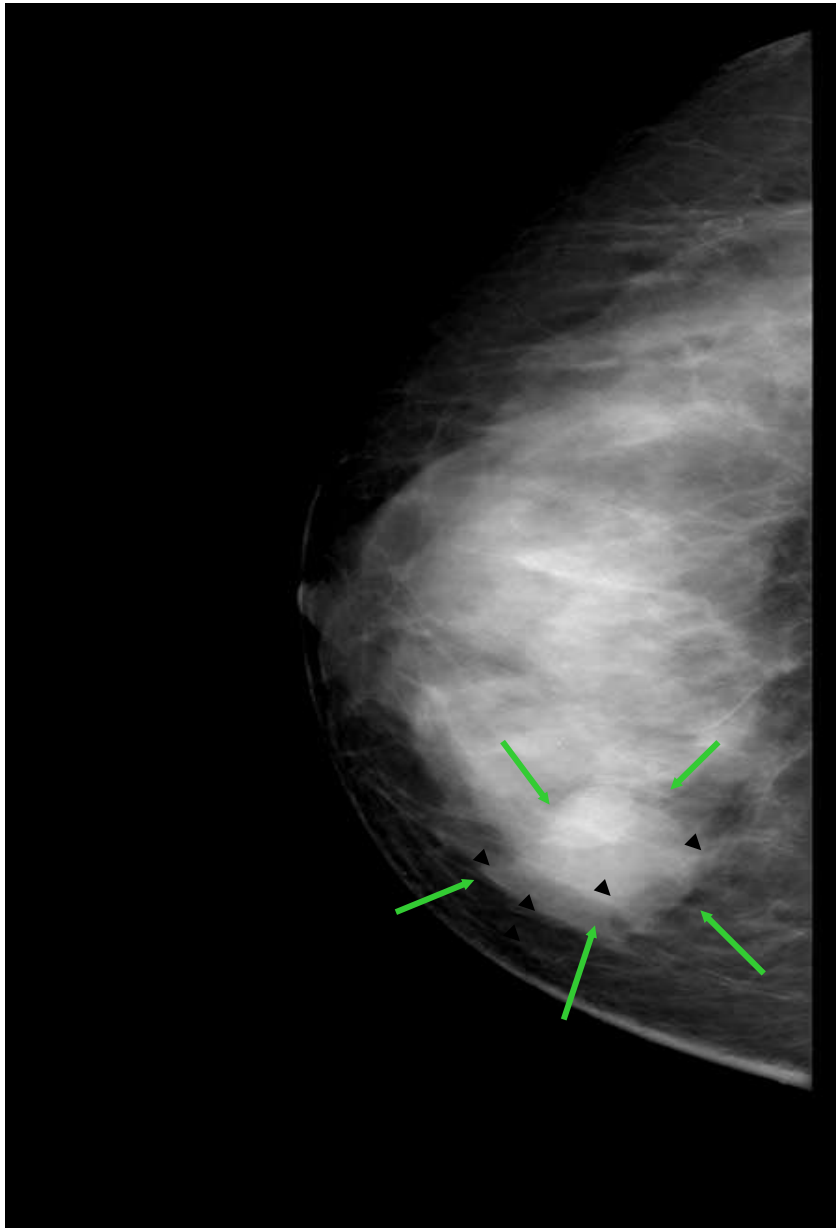

Impossibile visualizzare l'immagine. La memoria del computer potrebbe essere insufficiente per aprire l'immagine oppure l'immagine potrebbe essere danneggiata. Riavviare il computer e aprire di nuovo il file. Se viene visualizzata di nuovo la croce a vuoto, potrebbe essere necessario eliminare l'immagine e inserirla di nuovo.

Opacità patologica

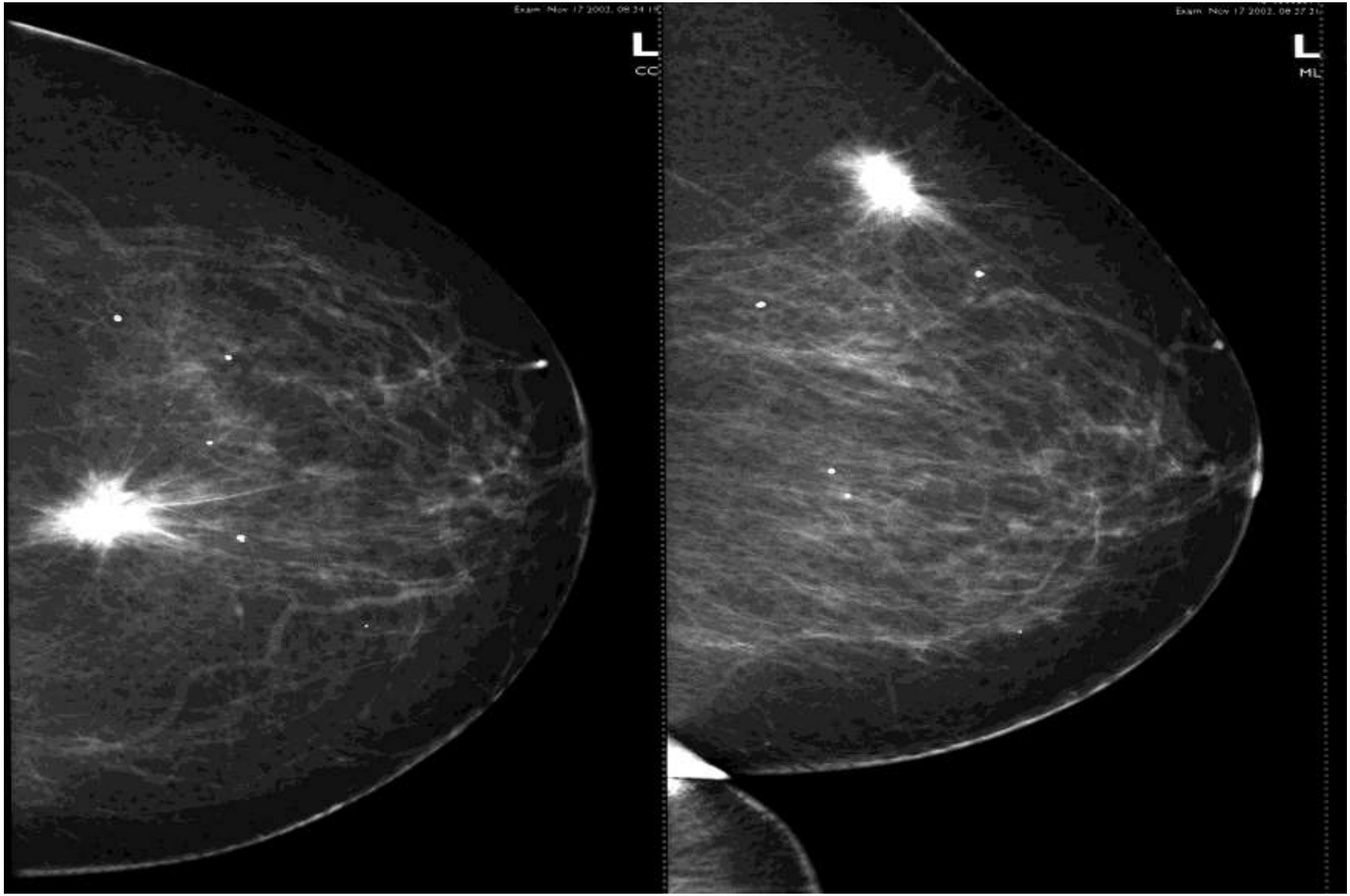

Impossibile visualizzare l'immagine. La memoria del computer potrebbe essere insufficiente per aprire l'immagine oppure l'immagine potrebbe essere danneggiata. Riavviare il computer e aprire di nuovo il file. Se viene visualizzata di nuovo la croce rossa, potrebbe essere necessario eliminare l'immagine e inserirla di nuovo.

MICROCALCIFICAZIONI

- Caratteristiche radiologiche di benignità

- Caratteristiche radiologiche di malignità

Impossibile visualizzare l'immagine. La memoria del computer potrebbe essere insufficiente per aprire l'immagine oppure l'immagine potrebbe essere danneggiata. Riavviare il computer e aprire di nuovo il file. Se viene visualizzato di nuovo il rosso a croce, potrebbe essere necessario eliminare l'immagine e inserirla di nuovo.

Microcalcificazioni benigne

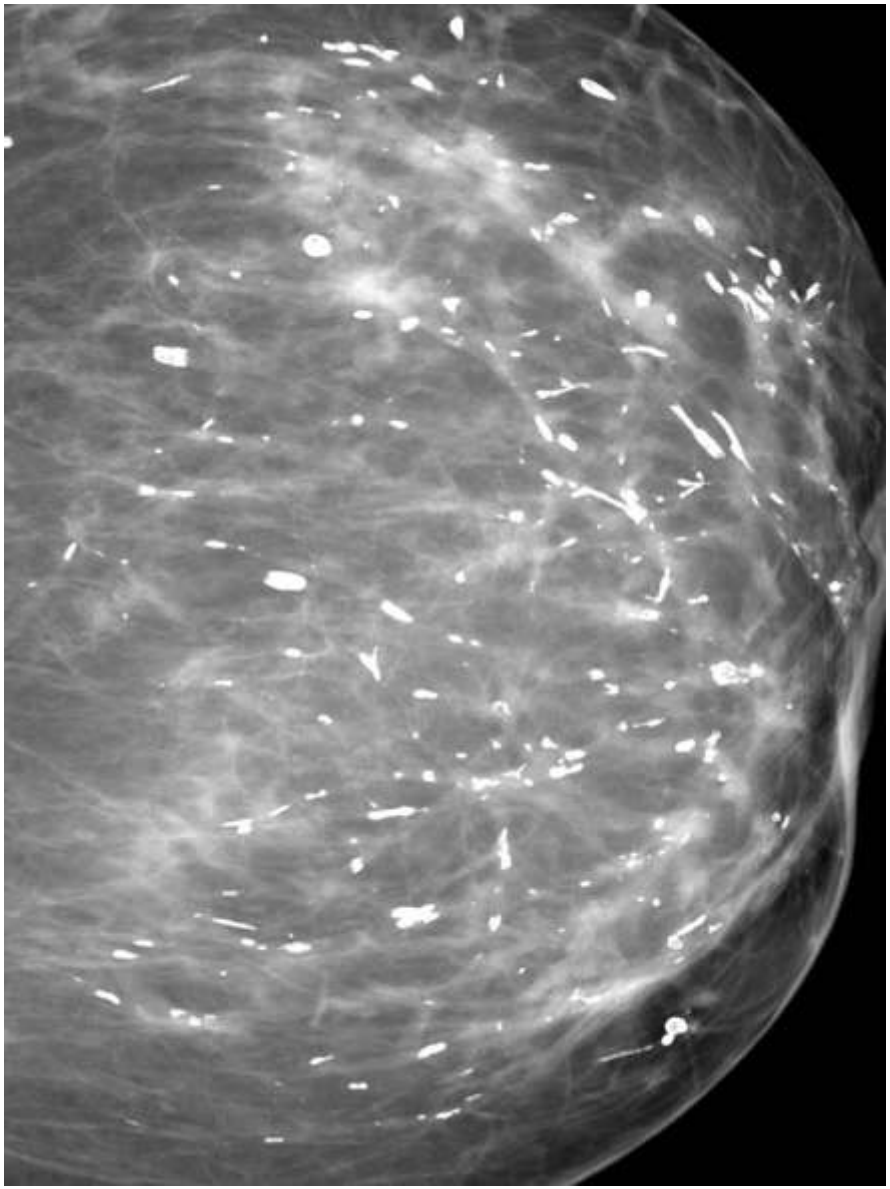

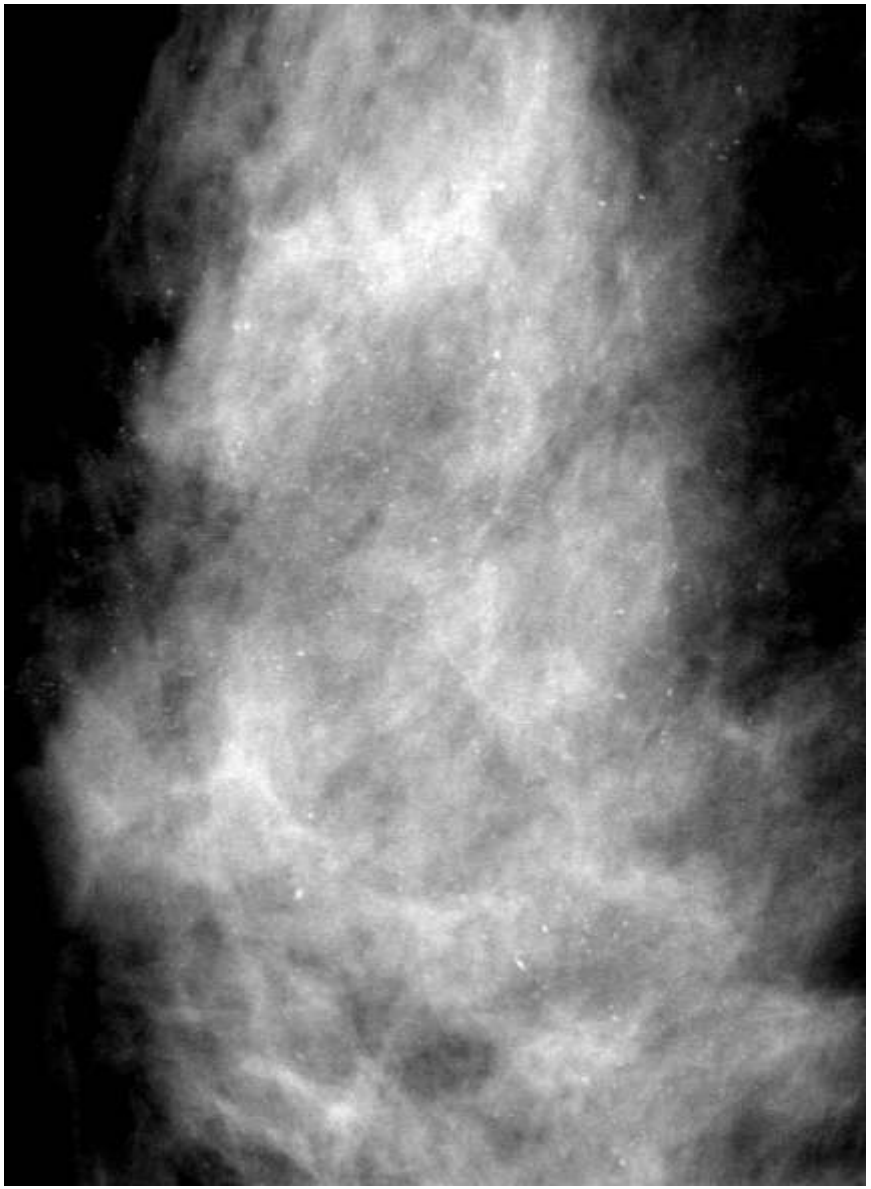

Microcalcificazioni benigne

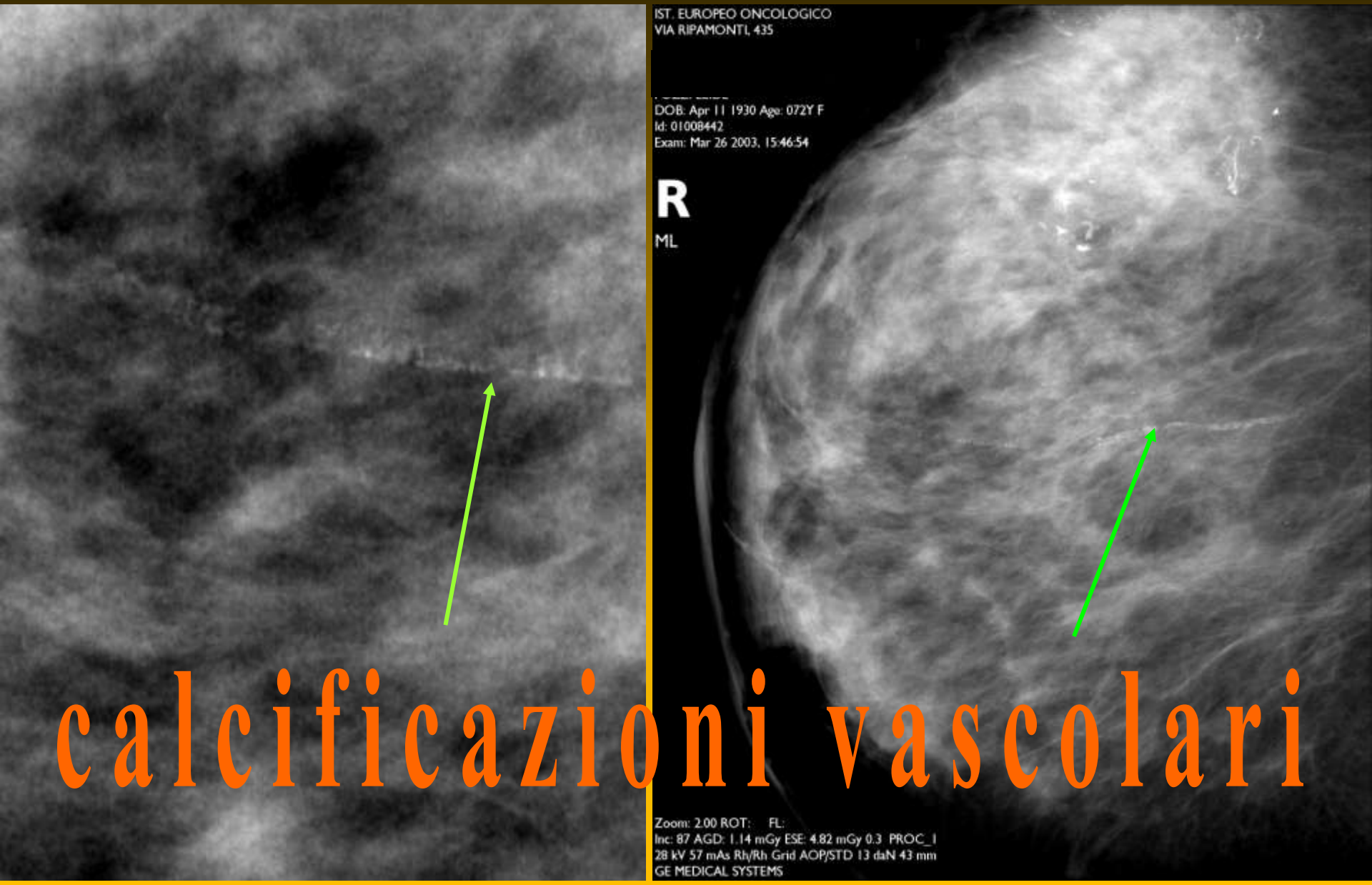

calcificazioni vascolari

Impossibile visualizzare l'immagine. La memoria del computer potrebbe essere insufficiente per aprire l'immagine oppure l'immagine potrebbe essere danneggiata. Riavviare il computer e aprire di nuovo il file. Se viene visualizzata di nuovo la croce rossa, potrebbe essere necessario eliminare l'immagine e inserirla di nuovo.

Microcalcificazioni patologiche

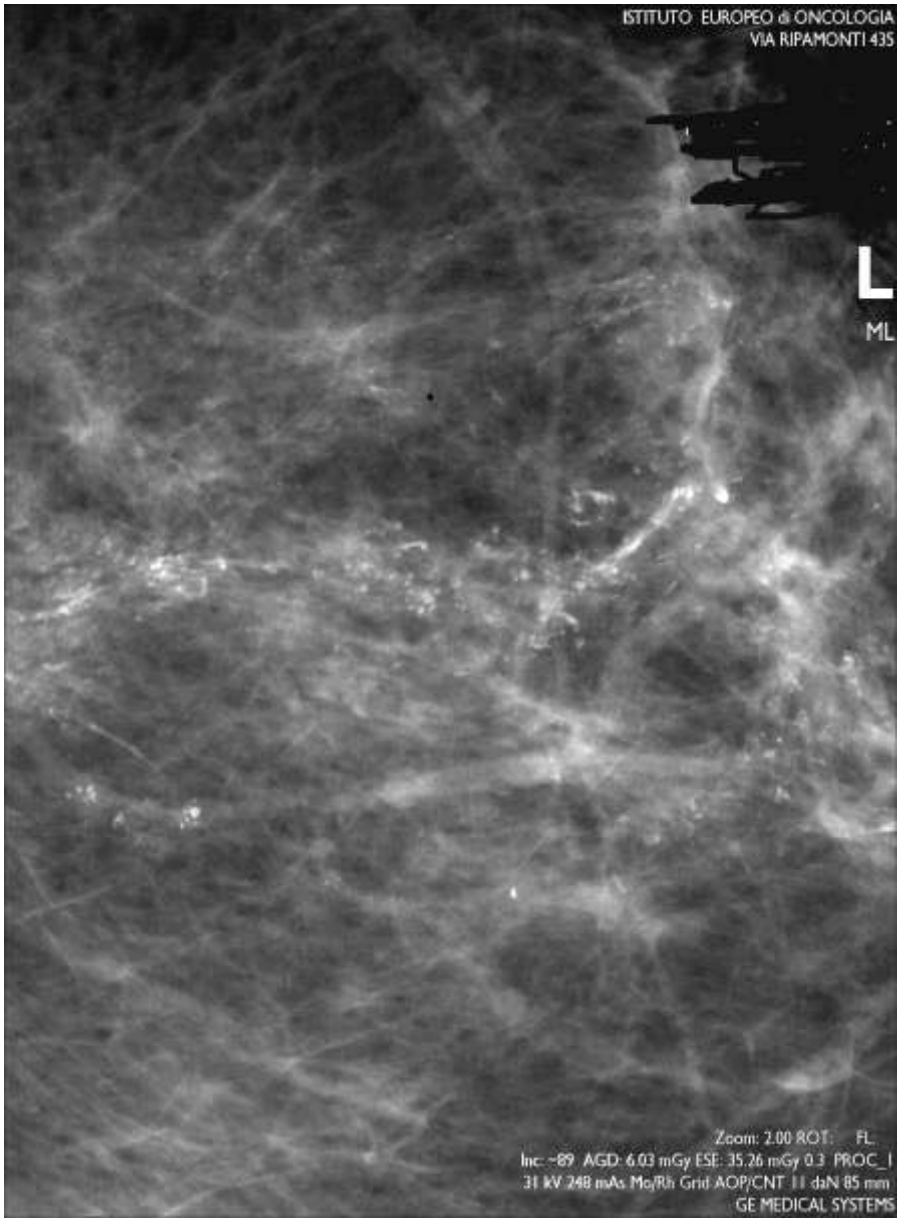

Impossibile visualizzare l'immagine. La memoria del computer potrebbe essere insufficiente per aprire l'immagine oppure l'immagine potrebbe essere danneggiata. Riavviare il computer e aprire di nuovo il file. Se viene visualizzata di nuovo la stessa, potrebbe essere necessario eliminare l'immagine e inserirla di nuovo.

Microcalcificazioni patologiche

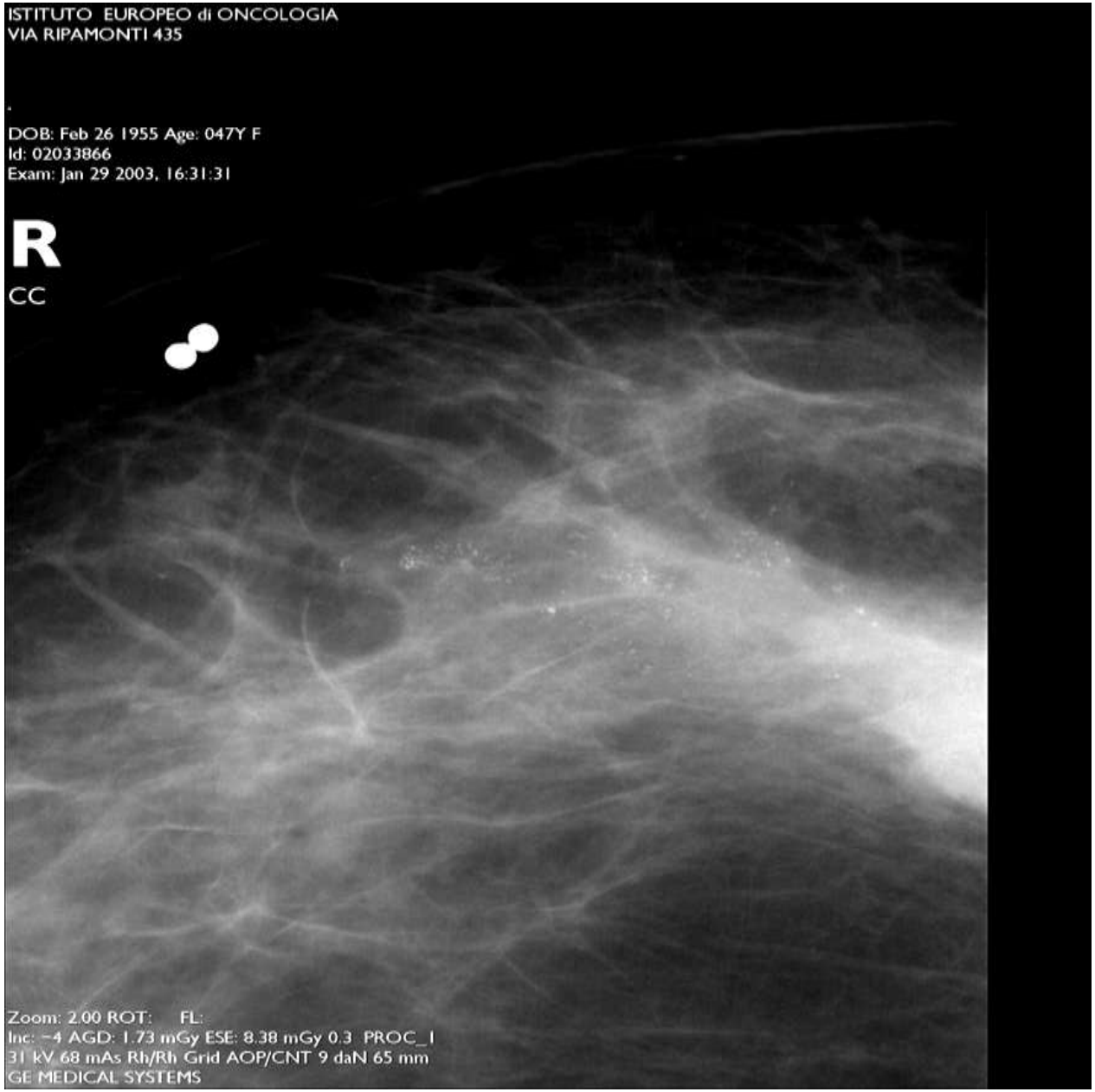

Impossibile visualizzare l'immagine. La memoria del computer potrebbe essere insufficiente per aprire l'immagine oppure l'immagine potrebbe essere danneggiata. Riavviare il computer e aprire di nuovo il file. Se viene visualizzato di nuovo il rosso a croce, potrebbe essere necessario eliminare l'immagine e inserirla di nuovo.

Microcalcificazioni + Opacità (tumore)

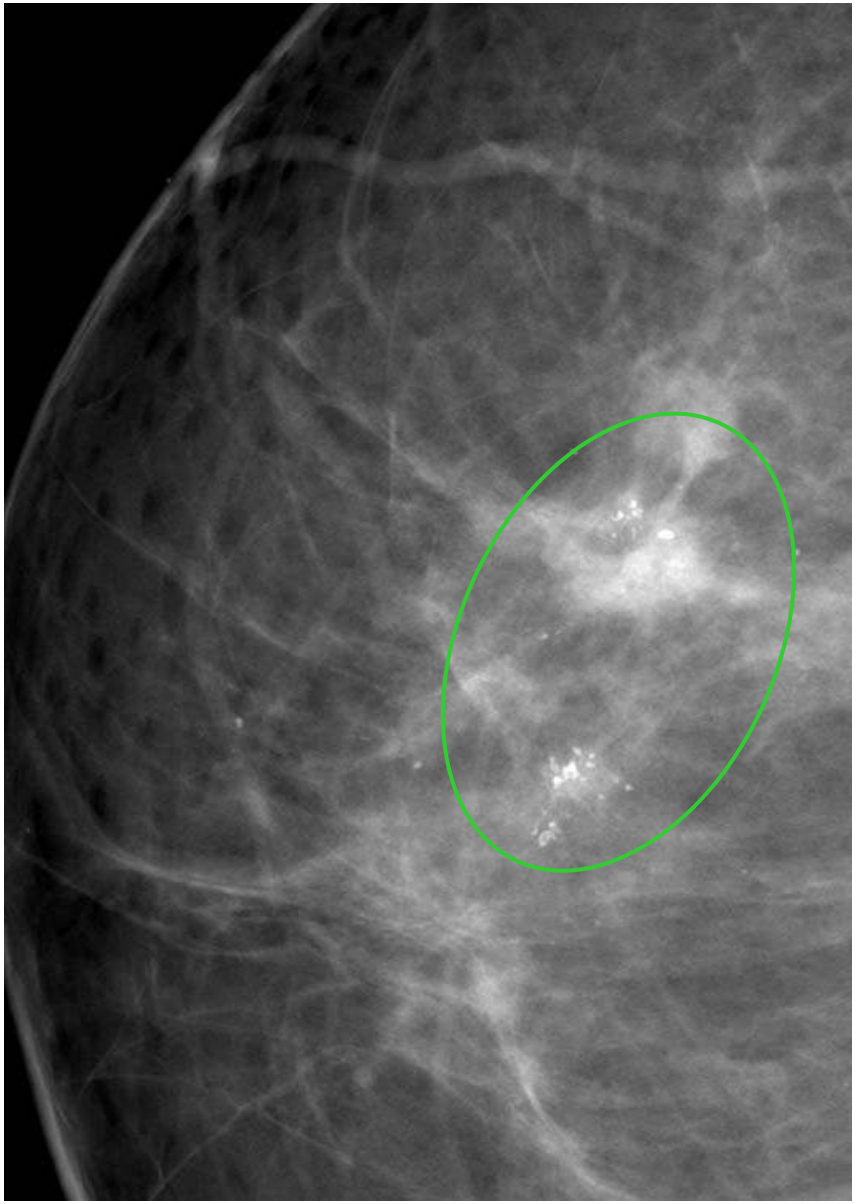

Impossibile visualizzare l'immagine. La memoria del computer potrebbe essere insufficiente per aprire l'immagine oppure l'immagine potrebbe essere danneggiata. Riavviare il computer e aprire di nuovo il file. Se viene visualizzata di nuovo la x rossa, potrebbe essere necessario eliminare l'immagine e inserirla di nuovo.

Microcalcificazioni + Opacità (tumore)

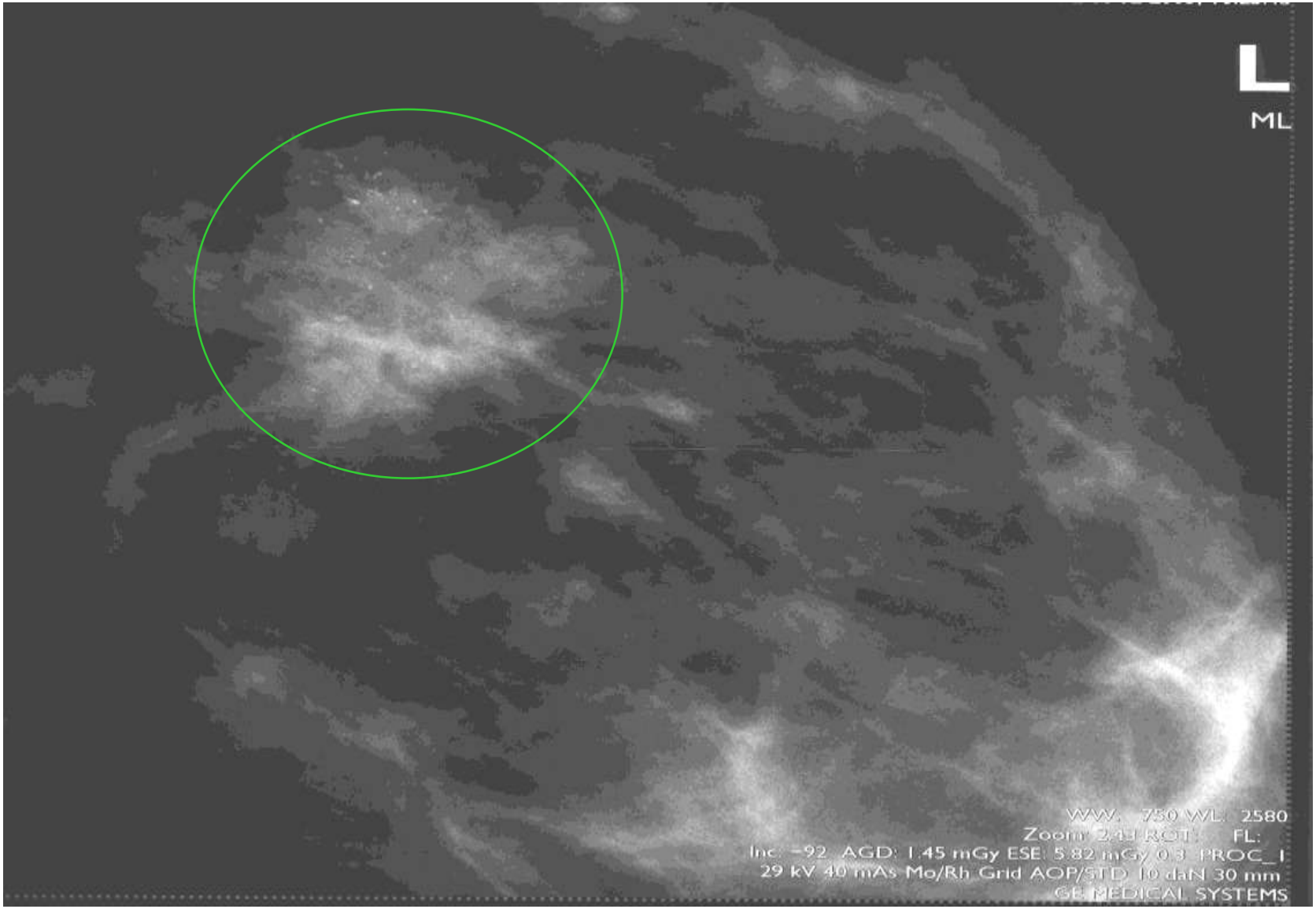

Impossibile visualizzare l'immagine. La memoria del computer potrebbe essere insufficiente per aprire l'immagine oppure l'immagine potrebbe essere danneggiata. Riavviare il computer e aprire di nuovo il file. Se viene visualizzato di nuovo il rosso a croce, potrebbe essere necessario eliminare l'immagine e inserirla di nuovo.

Distorsione

Impossibile visualizzare l'immagine. La memoria del computer potrebbe essere insufficiente per aprire l'immagine oppure l'immagine potrebbe essere danneggiata. Riavviare il computer e aprire di nuovo il file. Se viene visualizzato di nuovo il rosso o nero, potrebbe essere necessario eliminare l'immagine e inserirla di nuovo.

Disturbi della struttura armonica

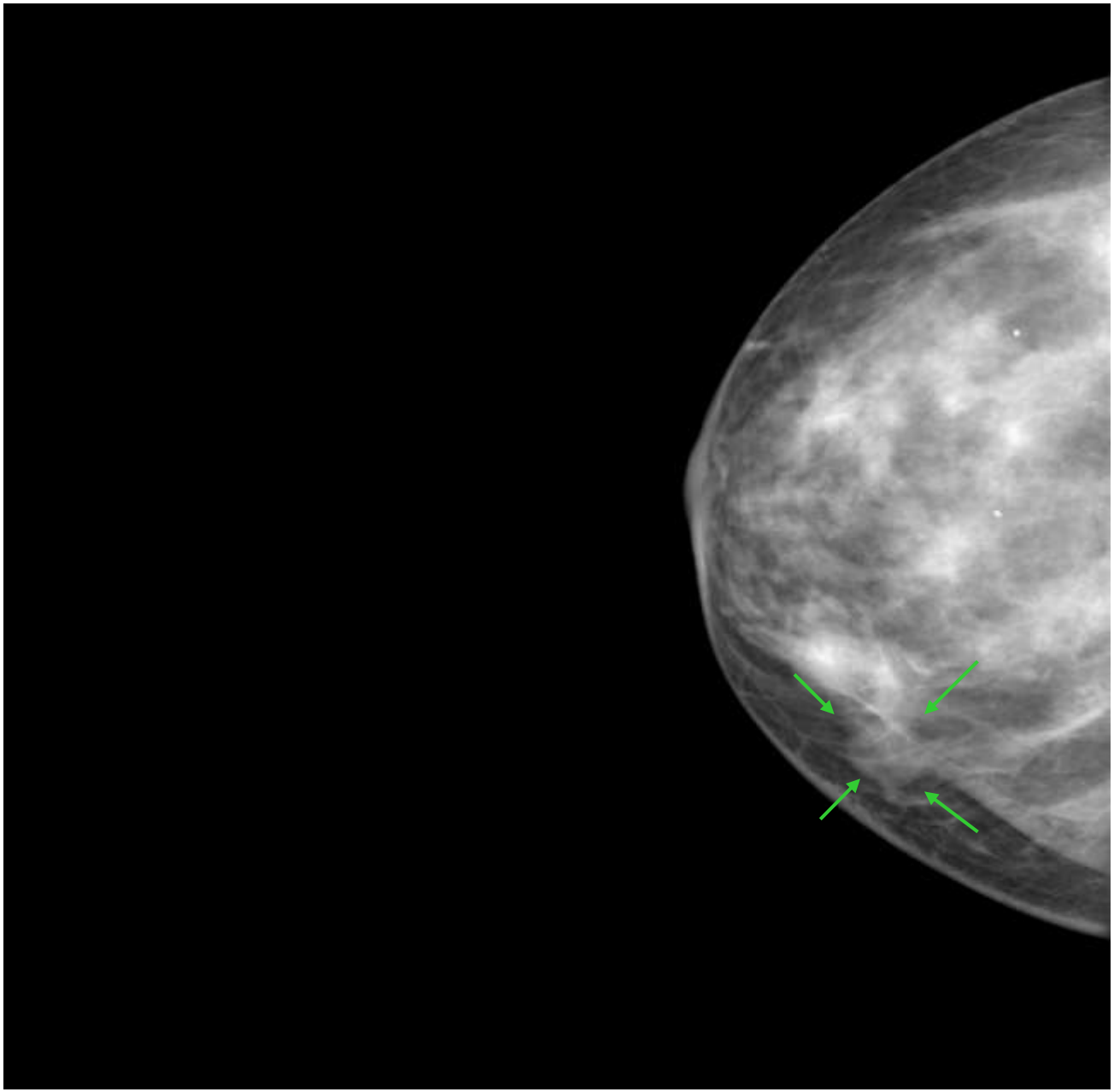

Impossibile visualizzare l'immagine. La memoria del computer potrebbe essere insufficiente per aprire l'immagine oppure l'immagine potrebbe essere danneggiata. Riavviare il computer e aprire di nuovo il file. Se viene visualizzato di nuovo il rosso, potrebbe essere necessario eliminare l'immagine e inserirla di nuovo.

Disturbi della struttura armonica

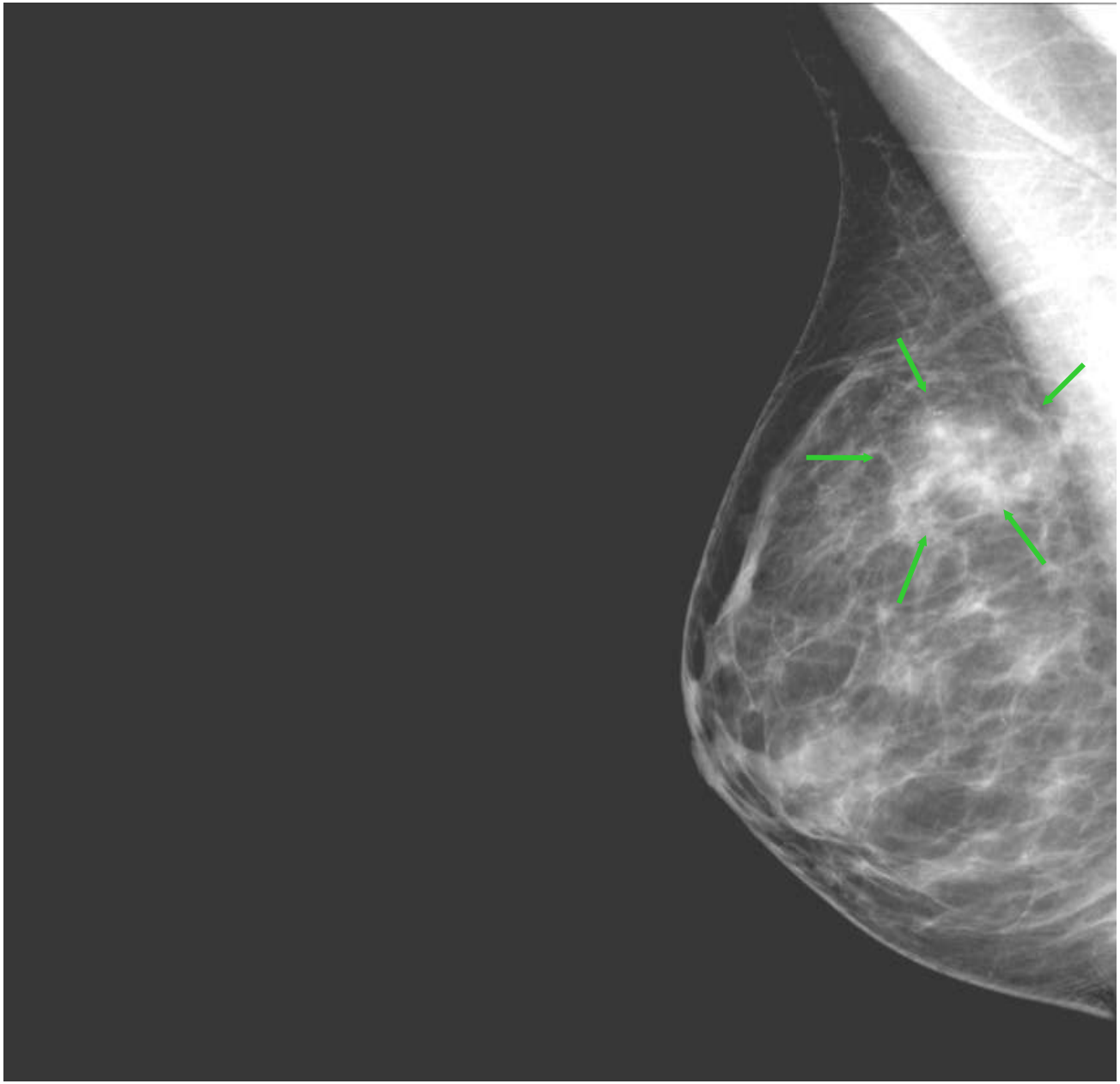

Impossibile visualizzare l'immagine. La memoria del computer potrebbe essere insufficiente per aprire l'immagine oppure l'immagine potrebbe essere danneggiata. Riavviare il computer e aprire di nuovo il file. Se viene visualizzato di nuovo il rosso o nero, potrebbe essere necessario eliminare l'immagine e inserirla di nuovo.

Microcalcificazioni + Opacità + Disturbi della struttura armonica

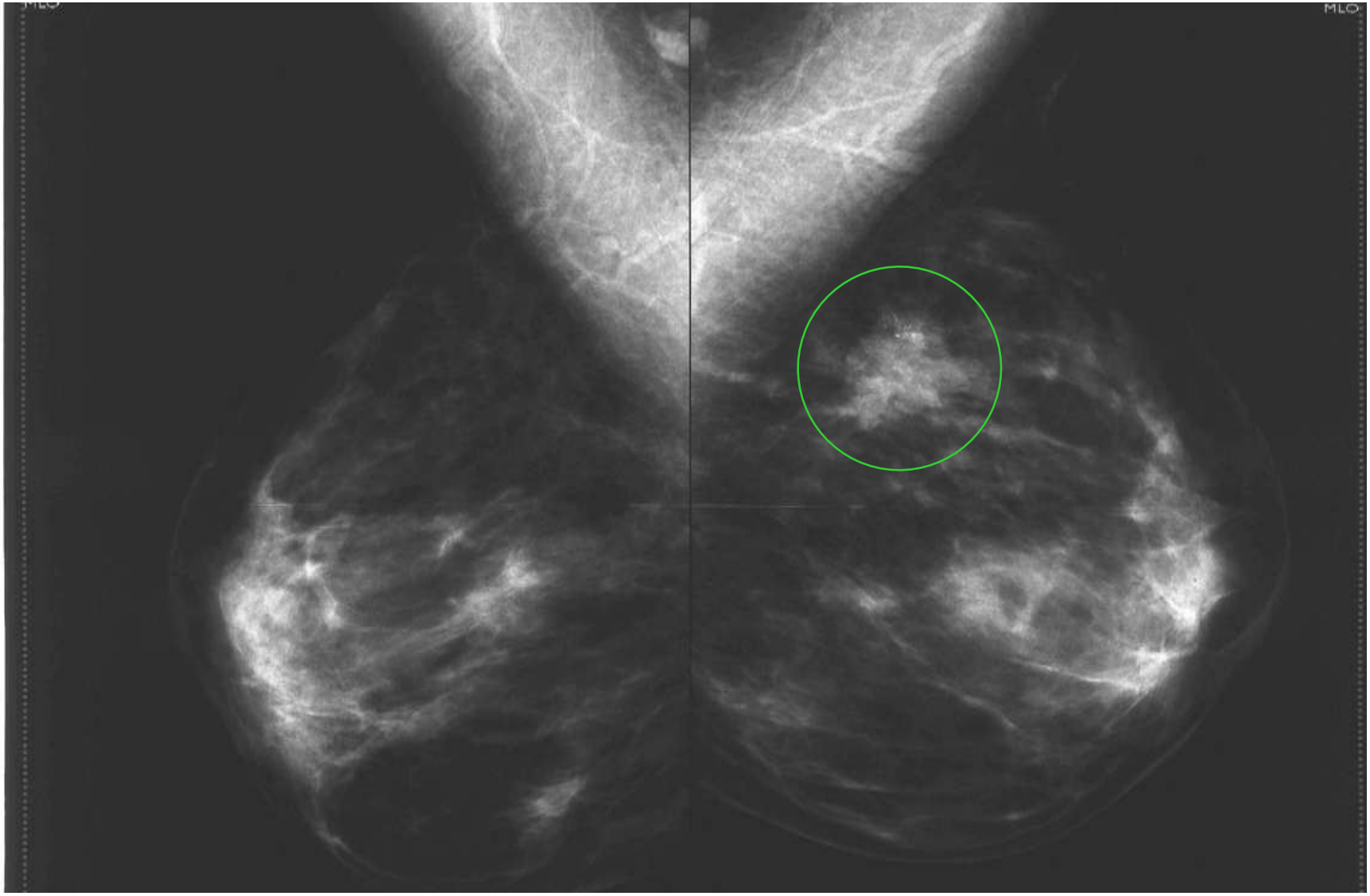

Impossibile visualizzare l'immagine. La memoria del computer potrebbe essere insufficiente per aprire l'immagine oppure l'immagine potrebbe essere danneggiata. Riavviare il computer e aprire di nuovo il file. Se viene visualizzata di nuovo la rossa, potrebbe essere necessario eliminare l'immagine e inserirla di nuovo.

Mx destra: Al Q.S.E. addensamento con microcalcificazioni sospette

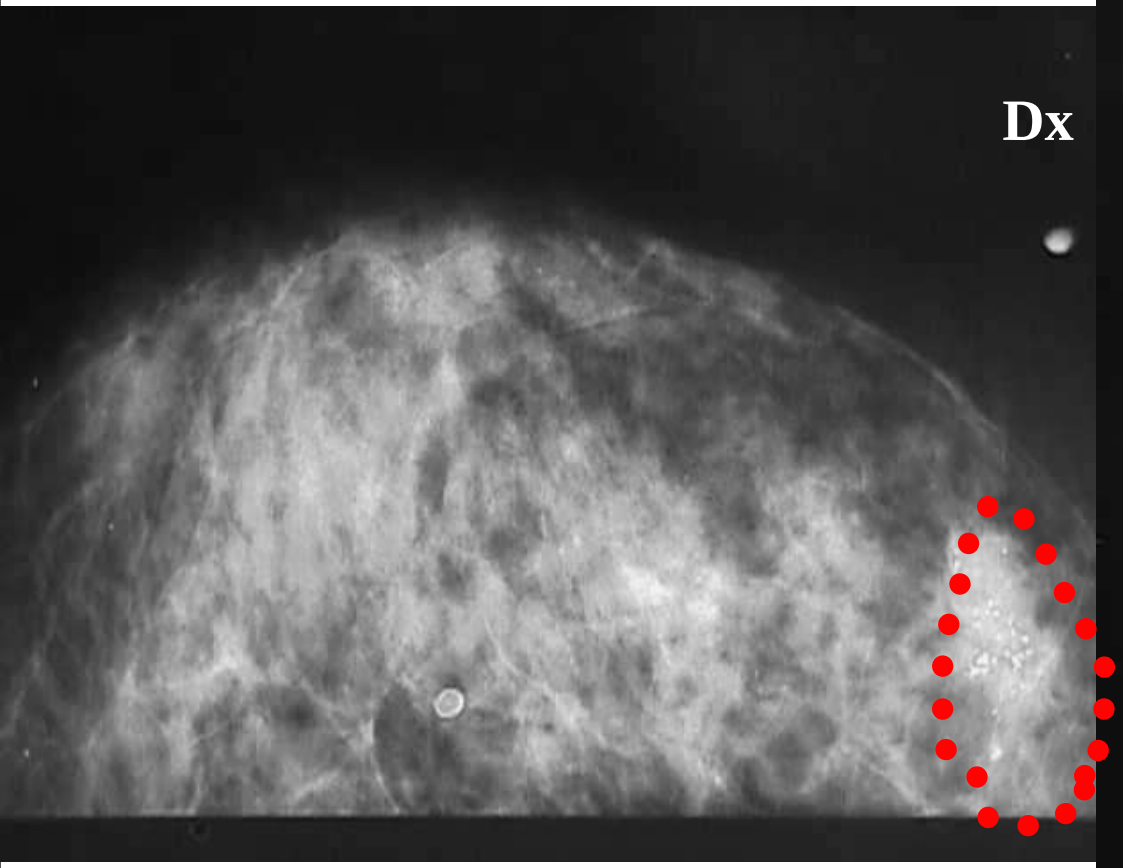

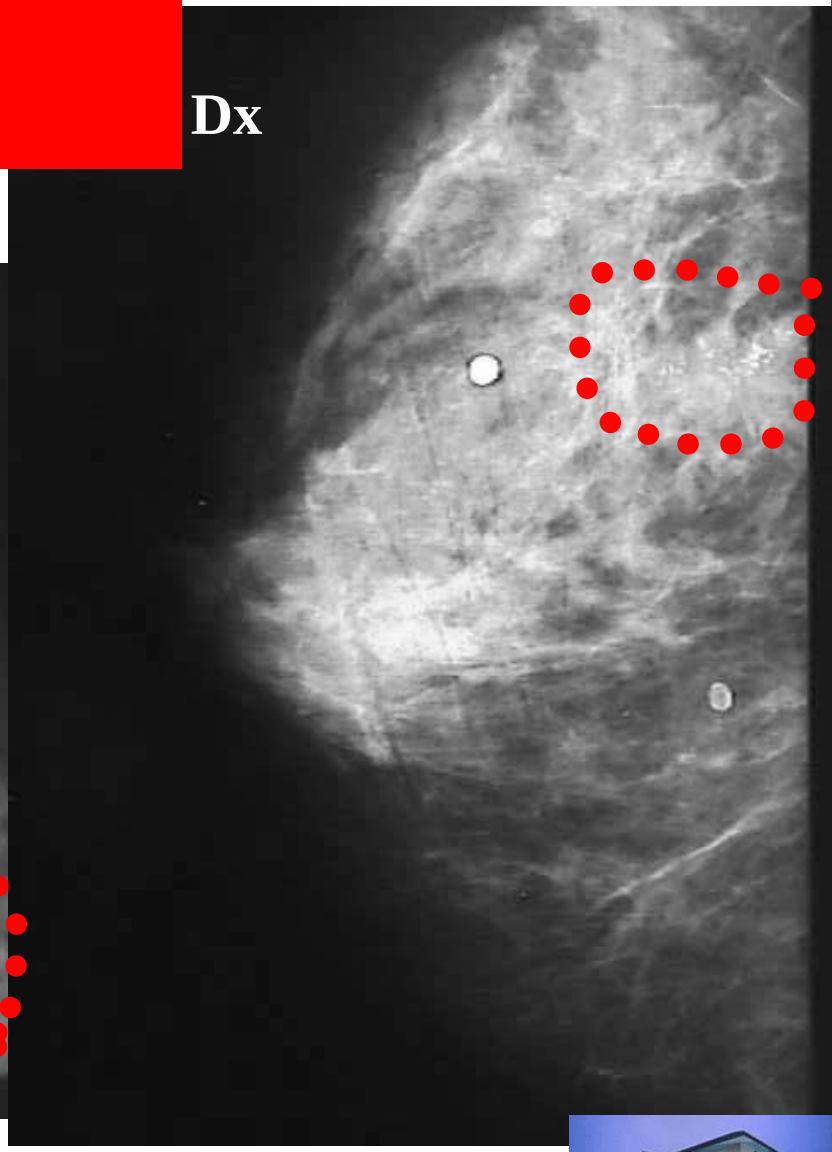

Impossibile visualizzare l'immagine. La memoria del computer potrebbe essere insufficiente per aprire l'immagine oppure l'immagine potrebbe essere danneggiata. Riavviare il computer e aprire di nuovo il file. Se viene visualizzata di nuovo la rosa, potrebbe essere necessario eliminare l'immagine e inserirla di nuovo.

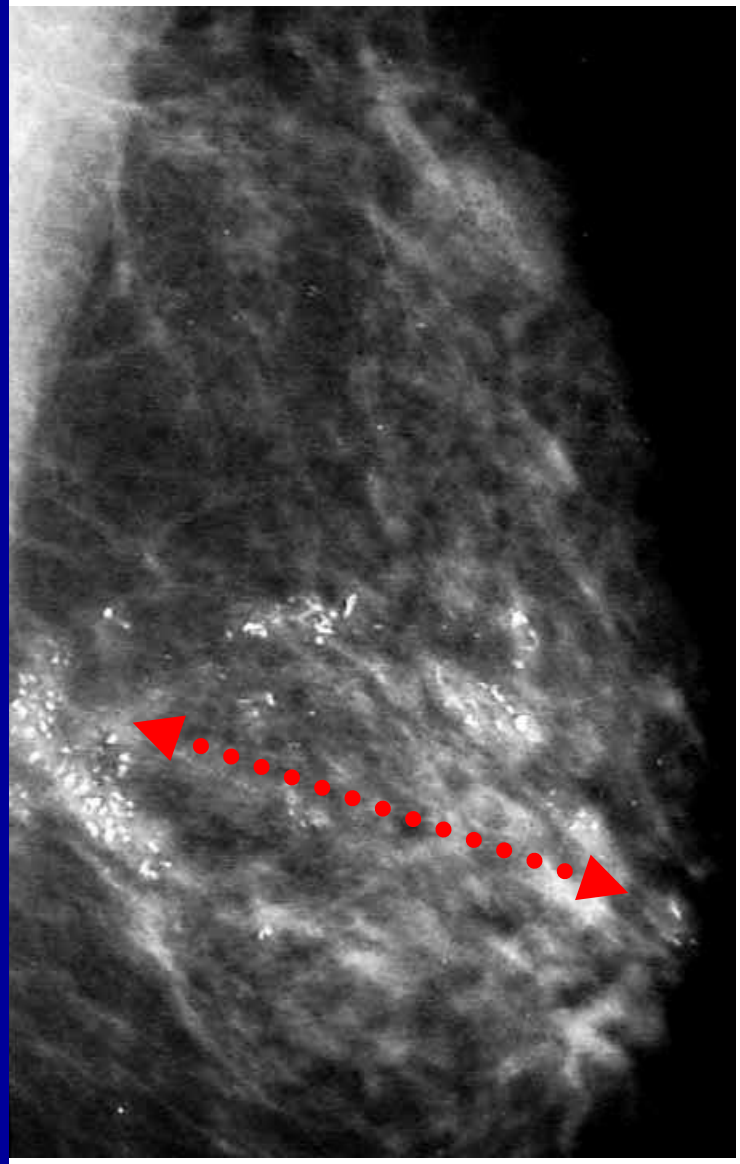

Microcalcificazioni neoplastiche a decorso duttale

Impossibile visualizzare l'immagine. La memoria del computer potrebbe essere insufficiente per aprire l'immagine oppure l'immagine potrebbe essere danneggiata. Riavviare il computer e aprire di nuovo il file. Se viene visualizzata di nuovo la rosso o nera, potrebbe essere necessario eliminare l'immagine e inserirla di nuovo.

ECOGRAFIA MAMMARIA:

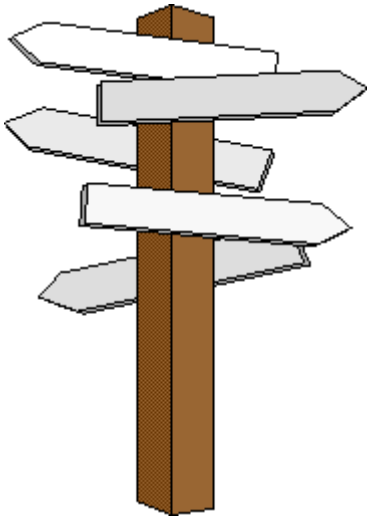

Impossibile visualizzare l'immagine. La memoria del computer potrebbe essere insufficiente per aprire l'immagine oppure l'immagine potrebbe essere danneggiata. Riavviare il computer e aprire di nuovo il file. Se viene visualizzata di nuovo la rossa, potrebbe essere necessario eliminare l'immagine e inserirla di nuovo.

cisti semplice

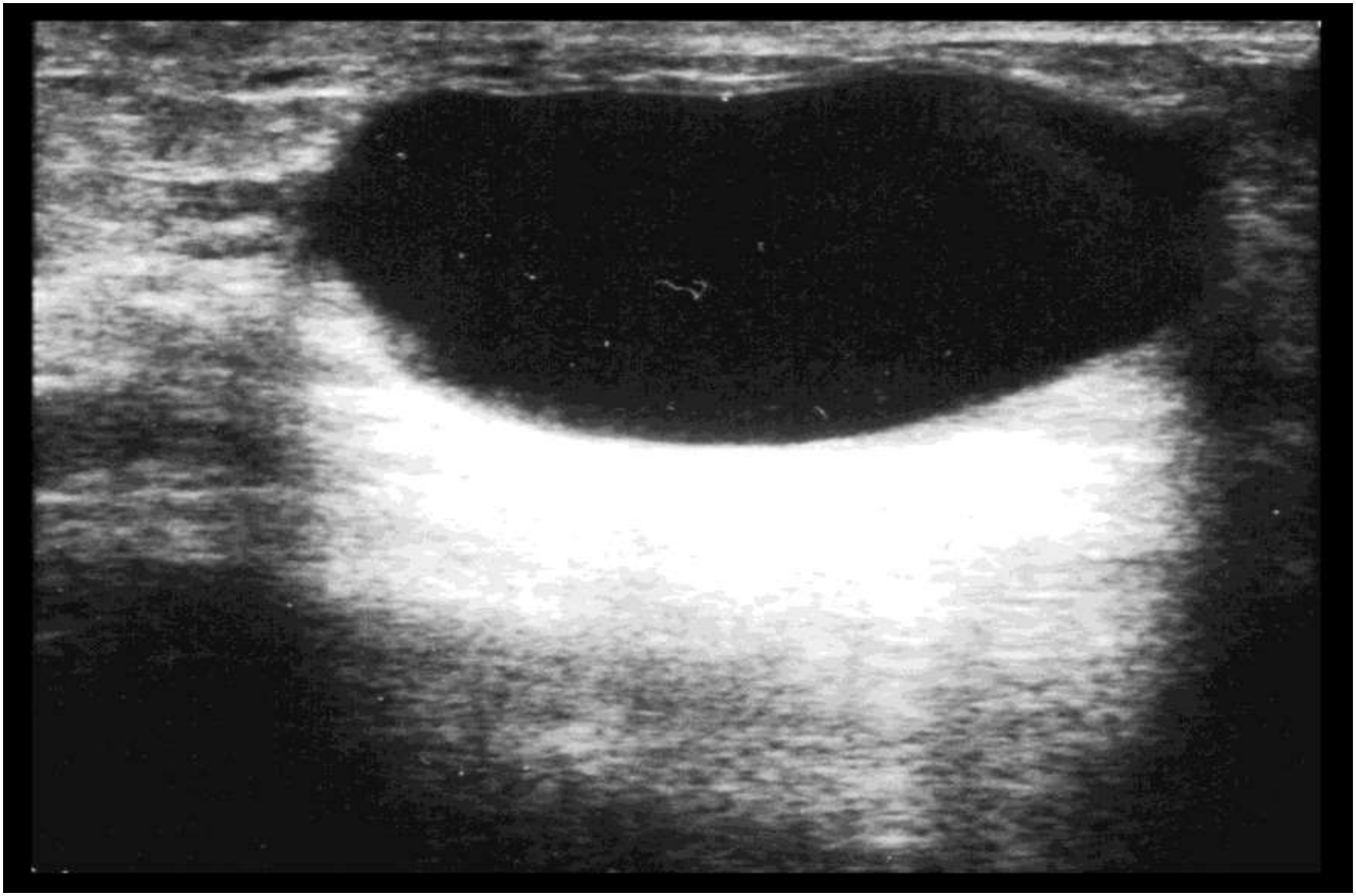

Impossibile visualizzare l'immagine. La memoria del computer potrebbe essere insufficiente per aprire l'immagine oppure l'immagine potrebbe essere danneggiata. Riavviare il computer e aprire di nuovo il file. Se viene visualizzato di nuovo il rosso a croce, potrebbe essere necessario eliminare l'immagine e inserirla di nuovo.

Cisti corpuscolata

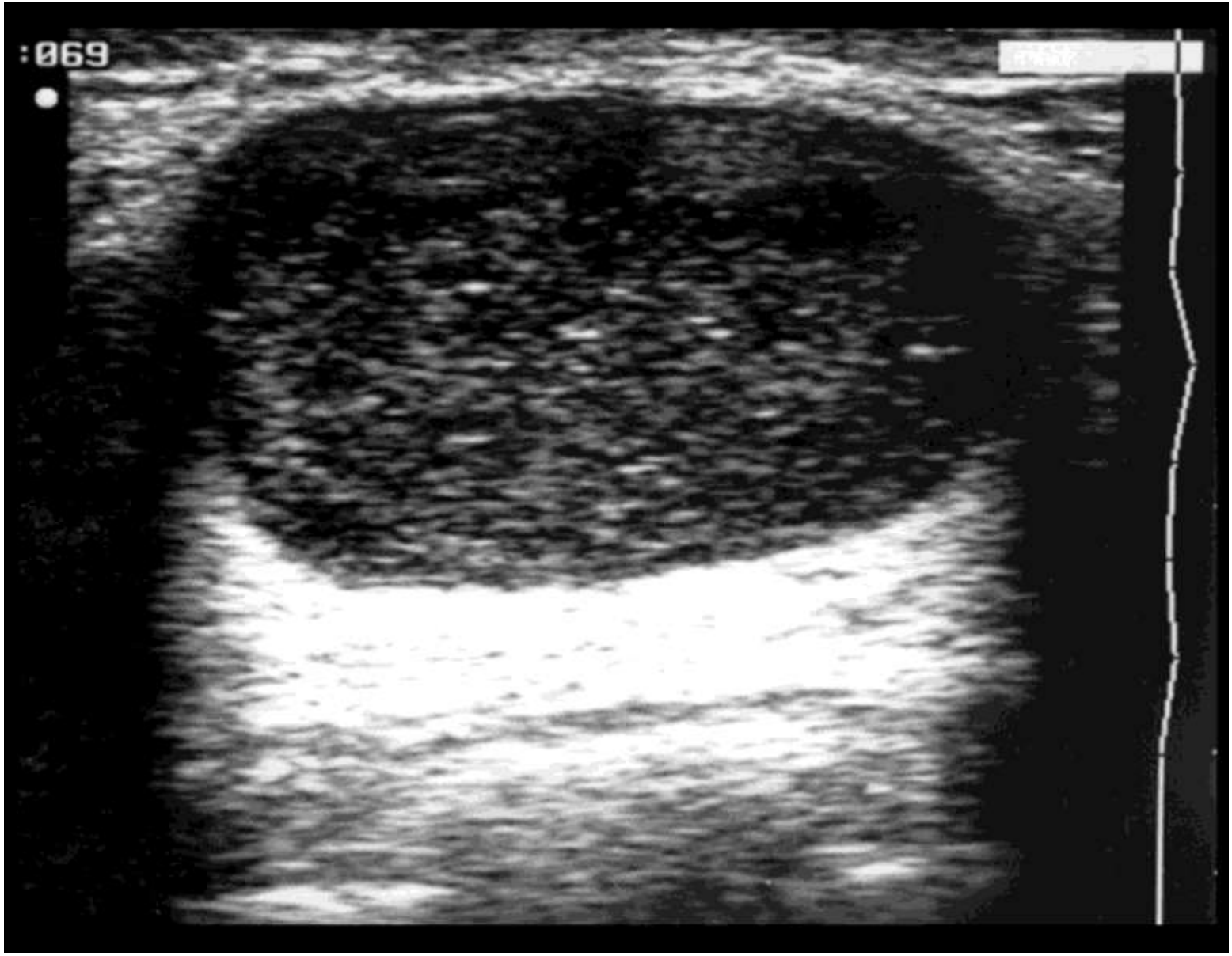

Impossibile visualizzare l'immagine. La memoria del computer potrebbe essere insufficiente per aprire l'immagine oppure l'immagine potrebbe essere danneggiata. Riavviare il computer e aprire di nuovo il file. Se viene visualizzata di nuovo la rossa, potrebbe essere necessario eliminare l'immagine e inserirla di nuovo.

fibroadenoma

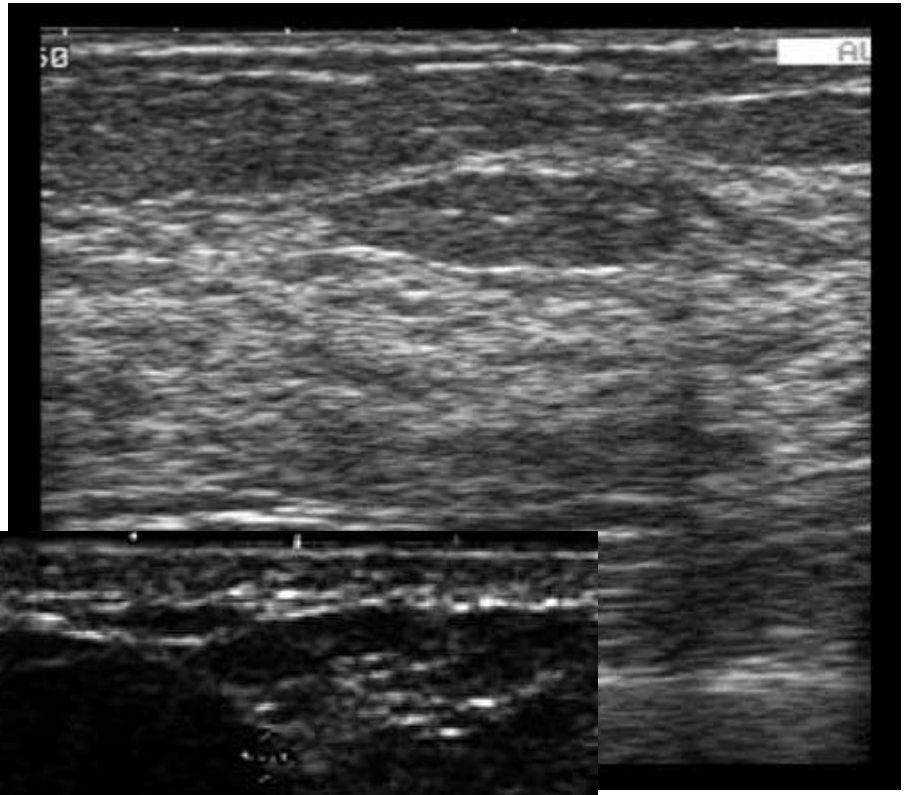

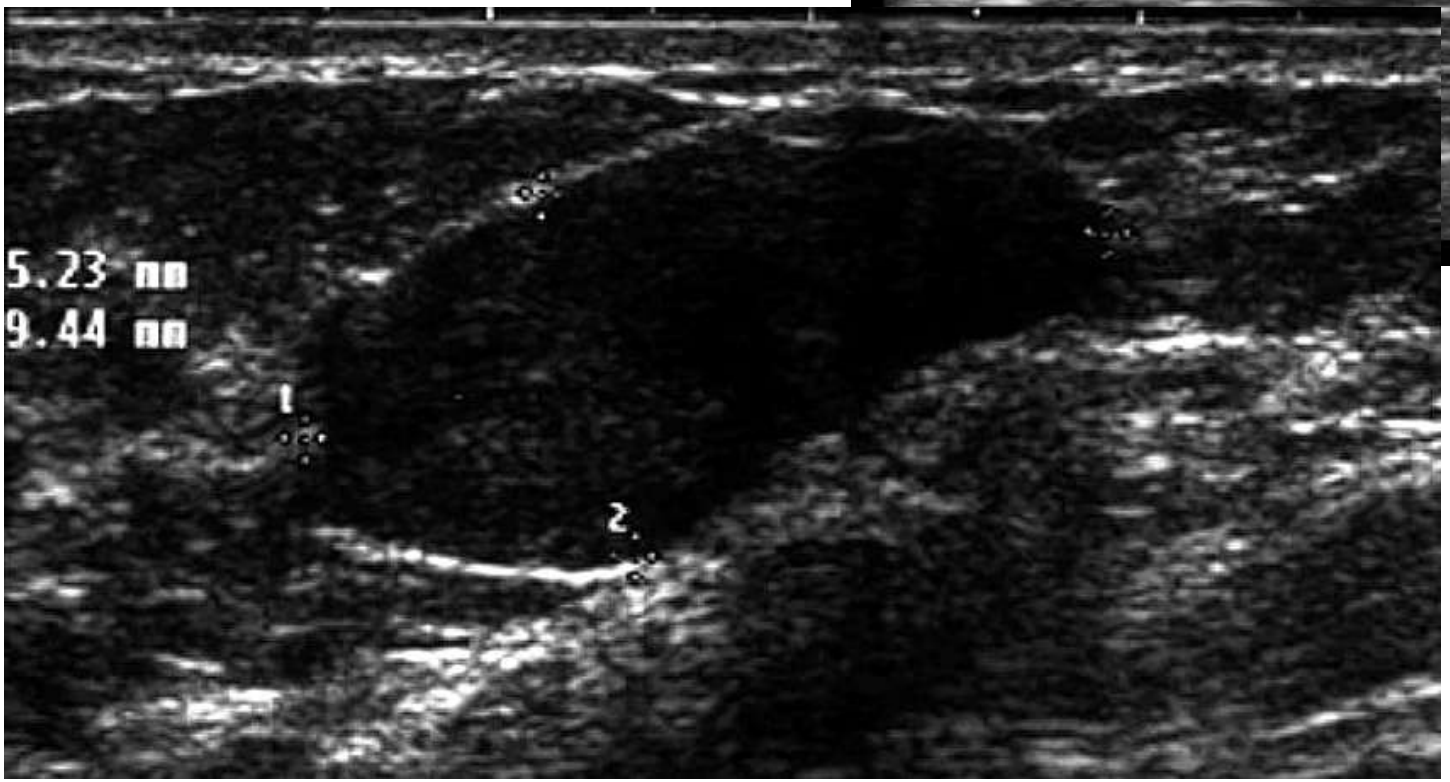

neoformazione intracistica

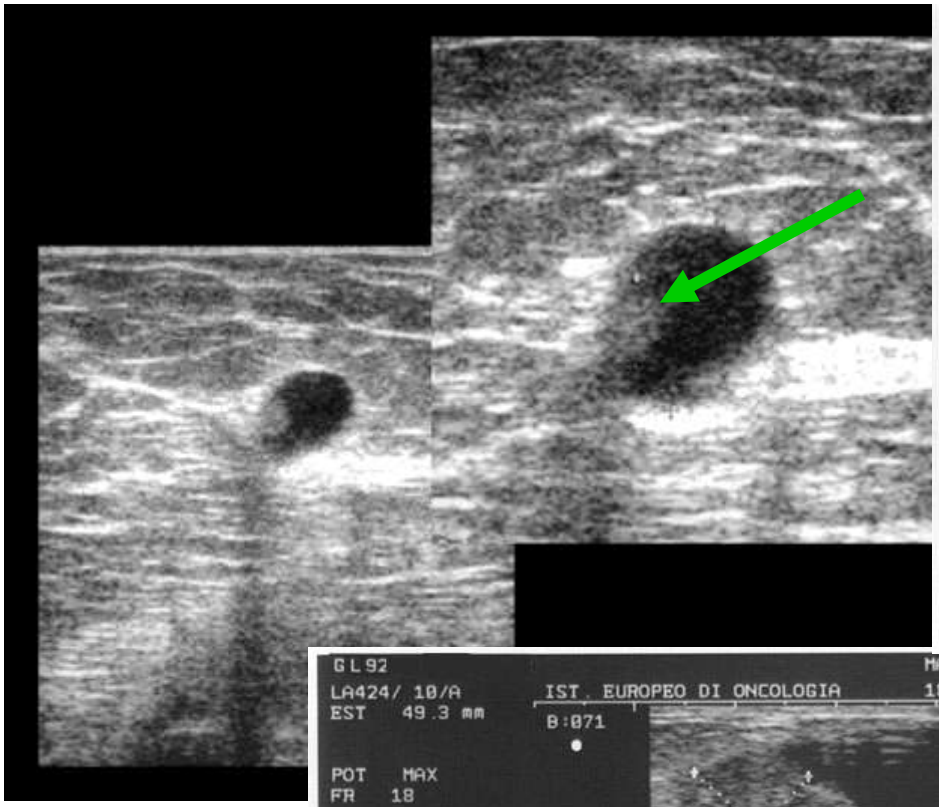

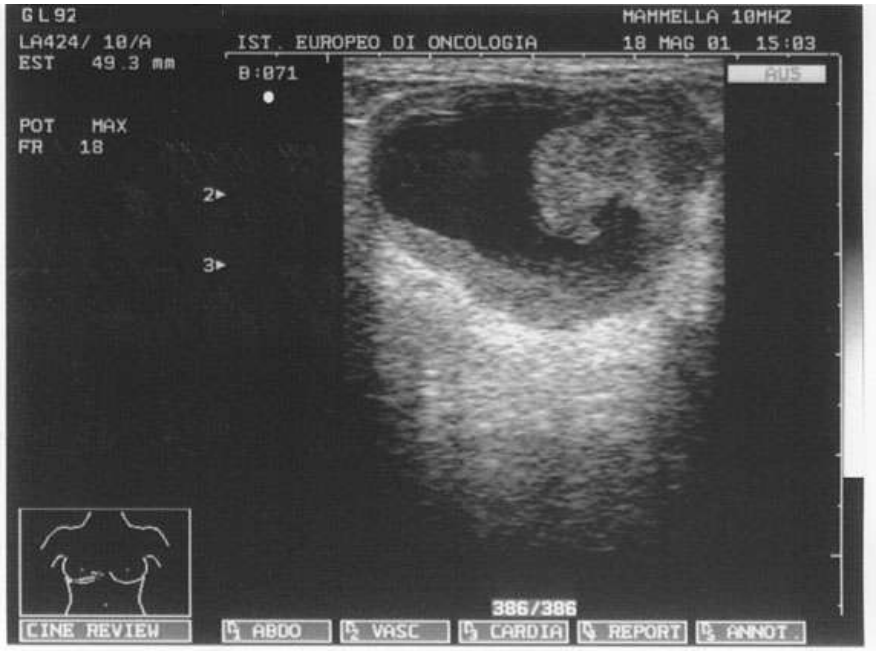

Paolo Arnone

Impossibile visualizzare l'immagine. La memoria del computer potrebbe essere insufficiente per aprire l'immagine oppure l'immagine potrebbe essere danneggiata. Riavviare il computer e aprire di nuovo il file. Se viene visualizzato di nuovo il rosso, potrebbe essere necessario eliminare l'immagine e inserirla di nuovo.

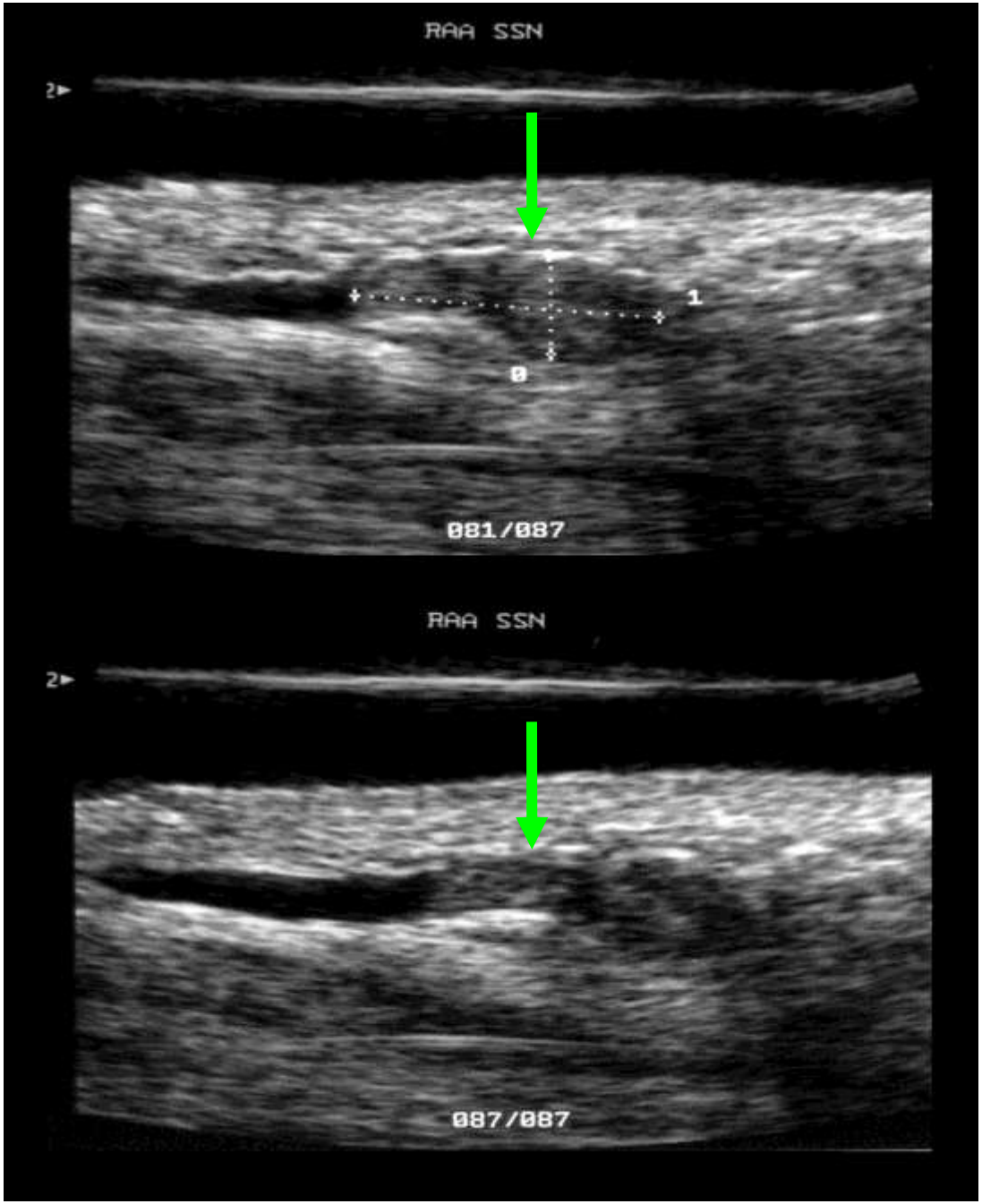

papilloma intraduttale

Impossibile visualizzare l'immagine. La memoria del computer potrebbe essere insufficiente per aprire l'immagine oppure l'immagine potrebbe essere danneggiata. Riavviare il computer e aprire di nuovo il file. Se viene visualizzata di nuovo la croce rossa, potrebbe essere necessario eliminare l'immagine e inserirla di nuovo.

Cisti complicata

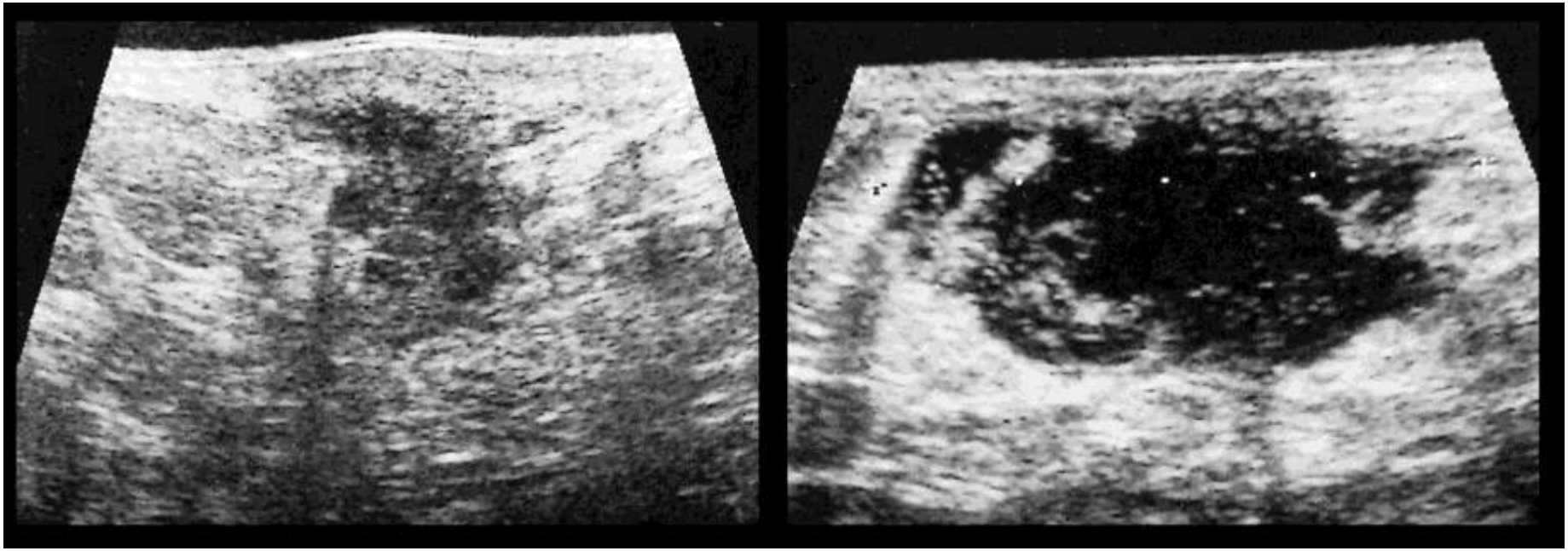

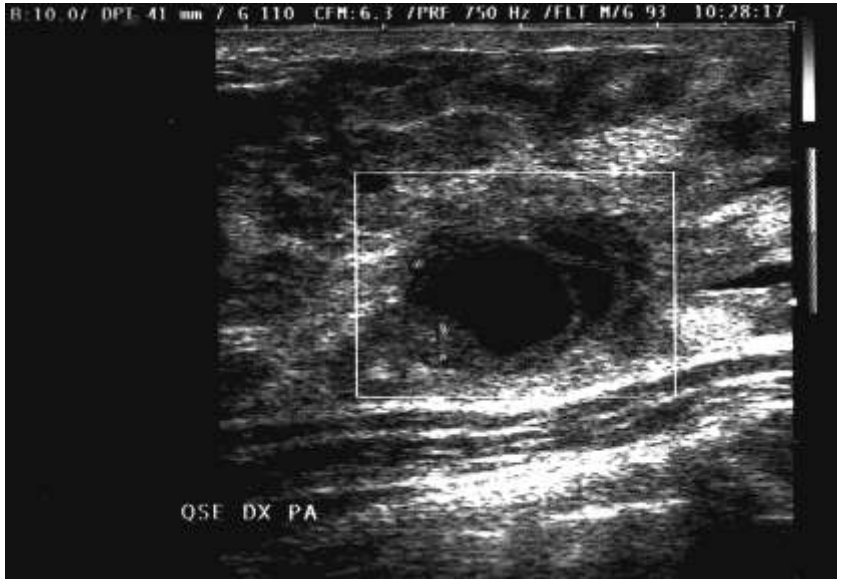

Impossibile visualizzare l'immagine. La memoria del computer potrebbe essere insufficiente per aprire l'immagine oppure l'immagine potrebbe essere danneggiata. Riavviare il computer e aprire di nuovo il file. Se viene visualizzata di nuovo la casella, potrebbe essere necessario eliminare l'immagine e inserirla di nuovo.

Carcinoma duttale infiltrante 7 mm

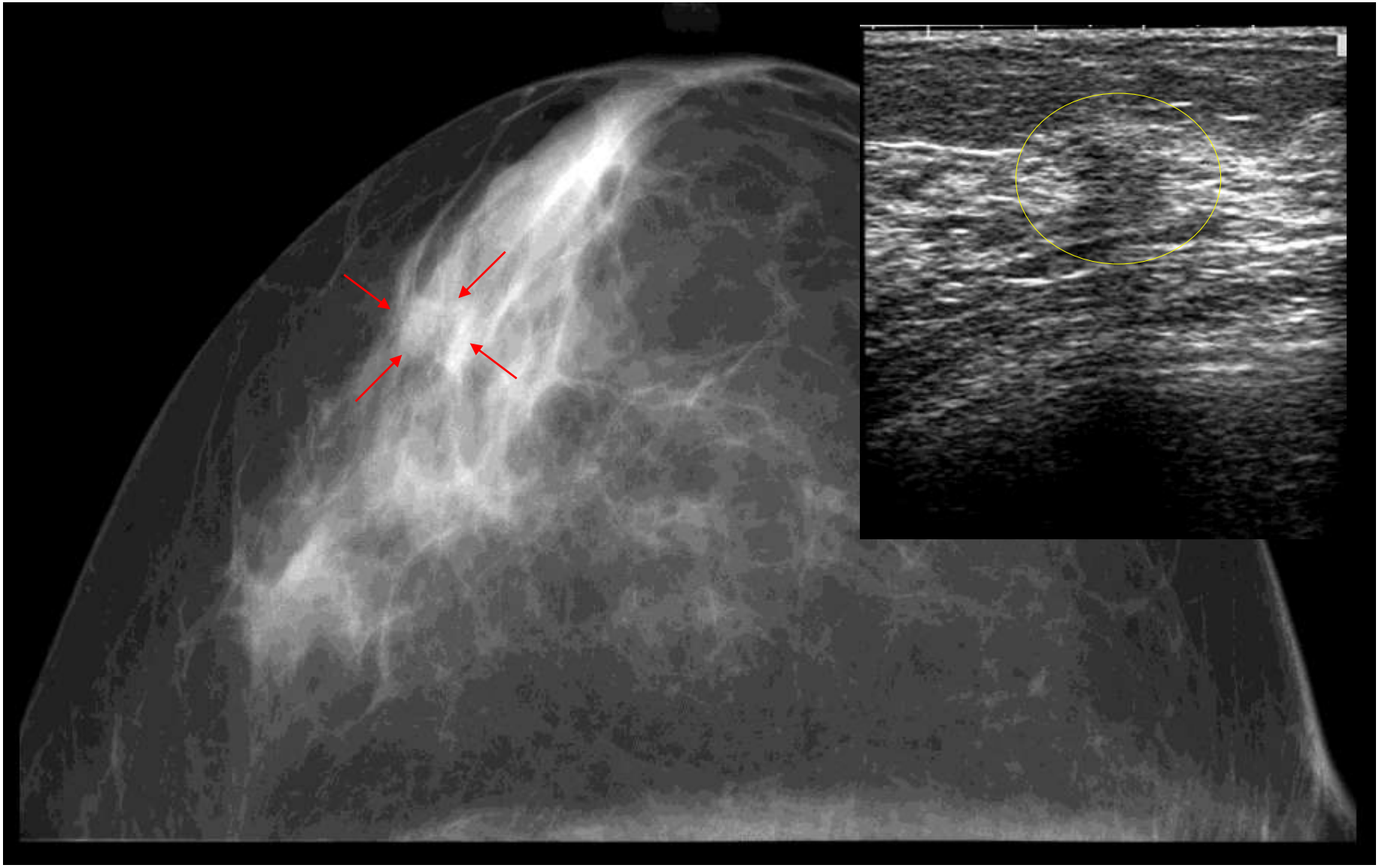

Impossibile visualizzare l'immagine. La memoria del computer potrebbe essere insufficiente per aprire l'immagine oppure l'immagine potrebbe essere danneggiata. Riavviare il computer e aprire di nuovo il file. Se viene visualizzata di nuovo la rossa, potrebbe essere necessario eliminare l'immagine e inserirla di nuovo.

carcinoma

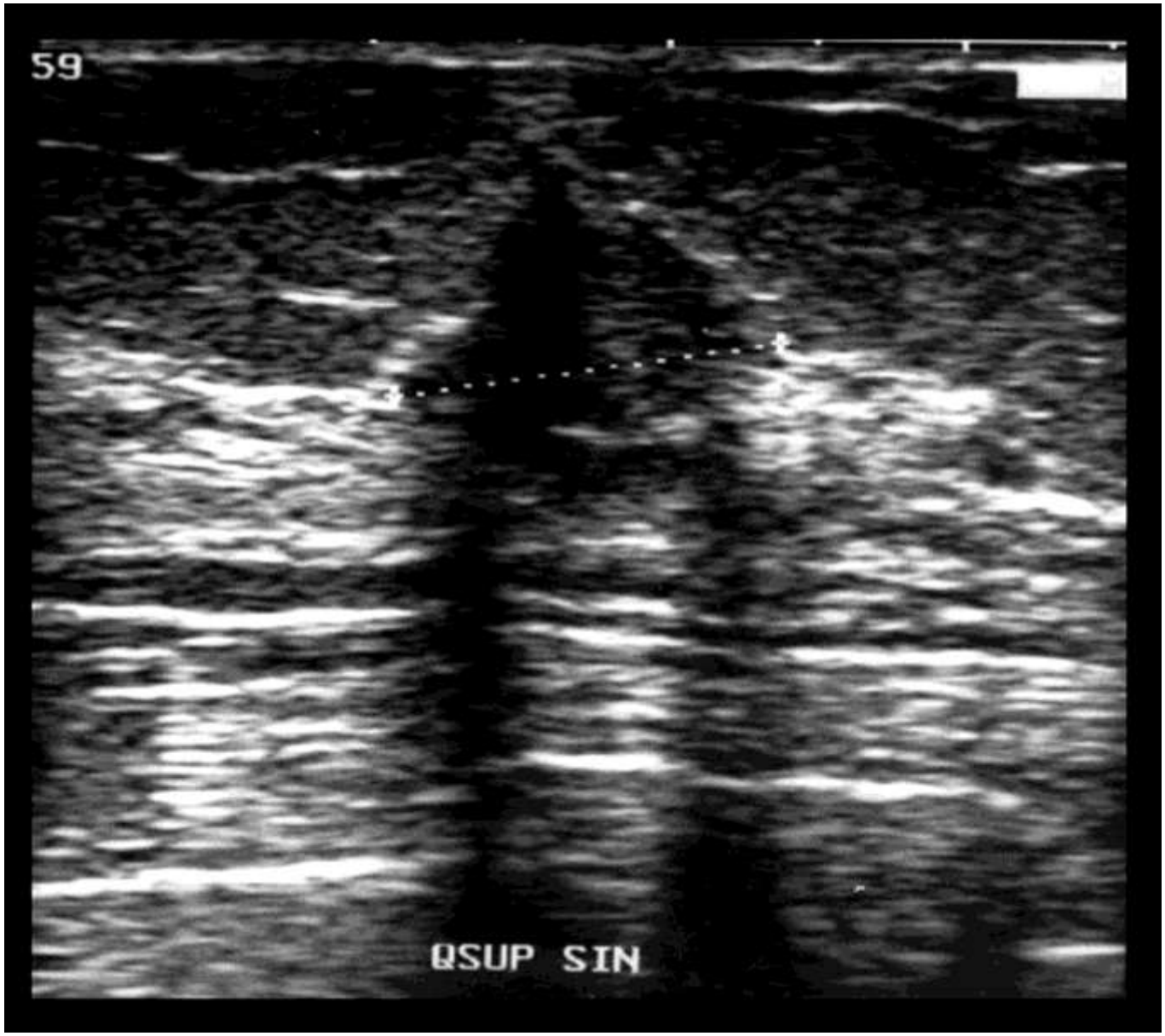

Impossibile visualizzare l'immagine. La memoria del computer potrebbe essere insufficiente per aprire l'immagine oppure l'immagine potrebbe essere danneggiata. Riavviare il computer e aprire di nuovo il file. Se viene visualizzato di nuovo il rosso, potrebbe essere necessario eliminare l'immagine e inserirla di nuovo.

carcinoma

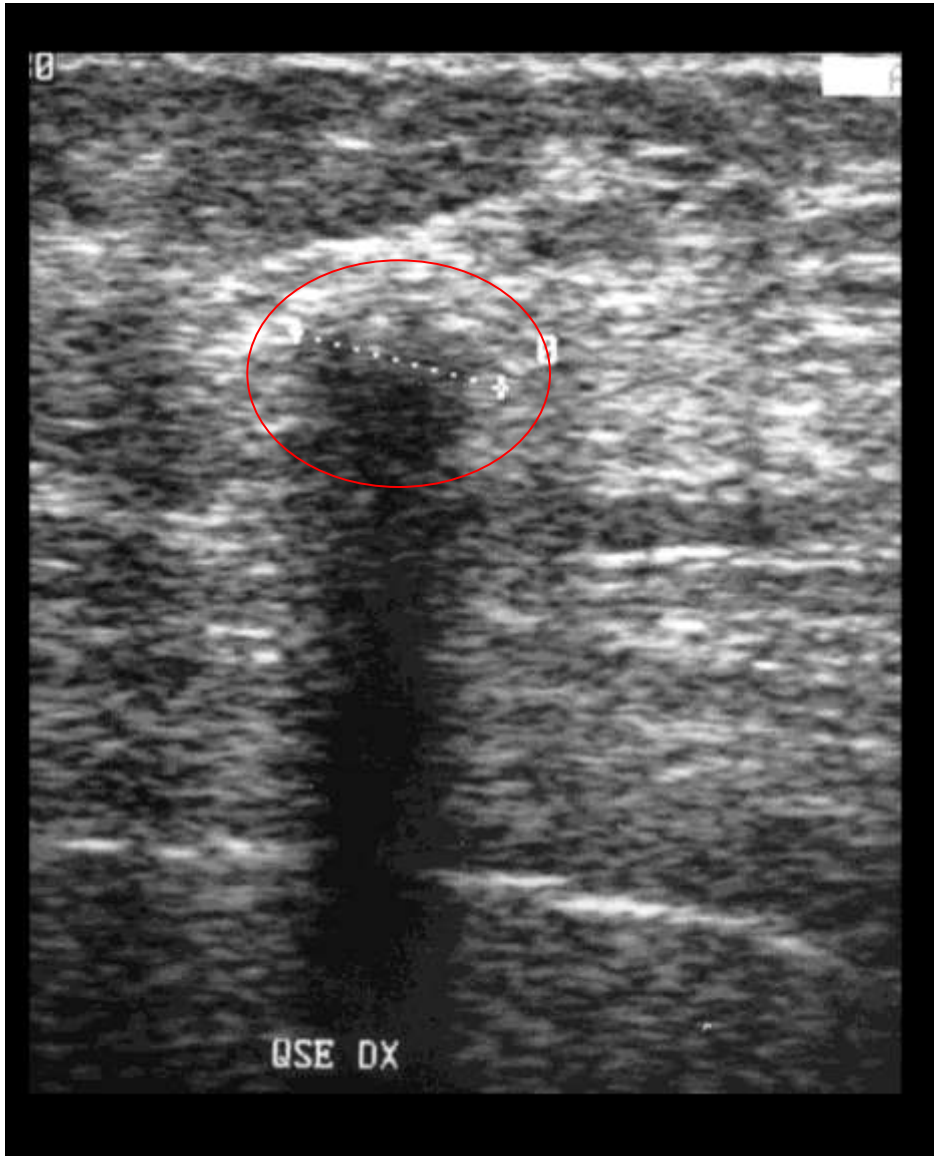

Impossibile visualizzare l'immagine. La memoria del computer potrebbe essere insufficiente per aprire l'immagine oppure l'immagine potrebbe essere danneggiata. Riavviare il computer e aprire di nuovo il file. Se viene visualizzato di nuovo il rosso o nero, potrebbe essere necessario eliminare l'immagine e inserirla di nuovo.

ECOCOLORDOPPLER:*INDICAZIONI*

-
-
-
-

Impossibile visualizzare l'immagine. La memoria del computer potrebbe essere insufficiente per aprire l'immagine oppure l'immagine potrebbe essere danneggiata. Riavviare il computer e aprire di nuovo il file. Se viene visualizzata di nuovo la rossa, potrebbe essere necessario eliminare l'immagine e inserirla di nuovo.

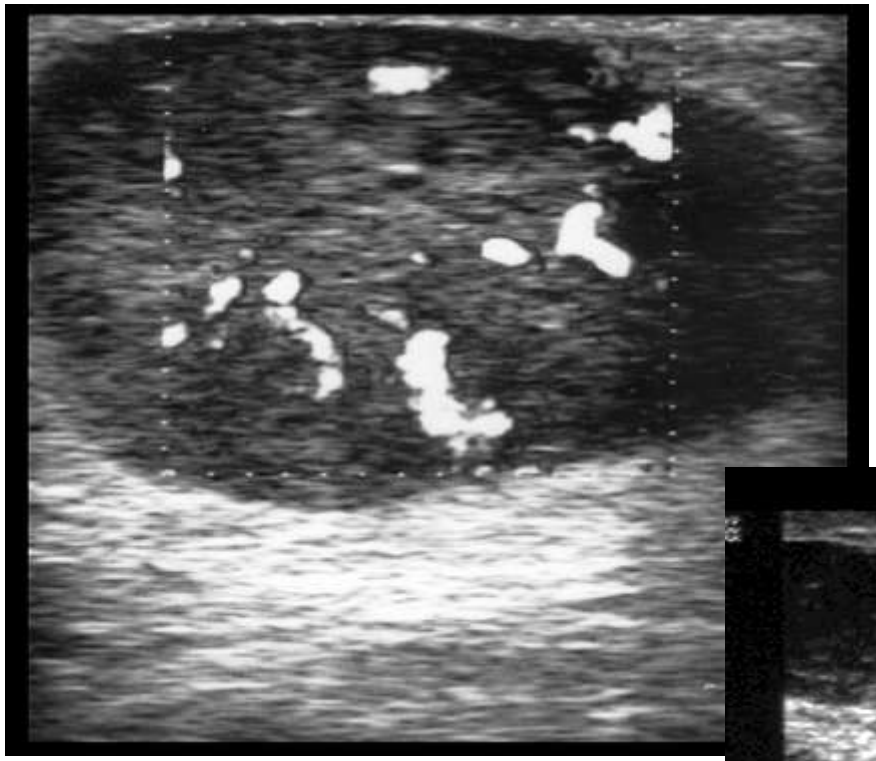

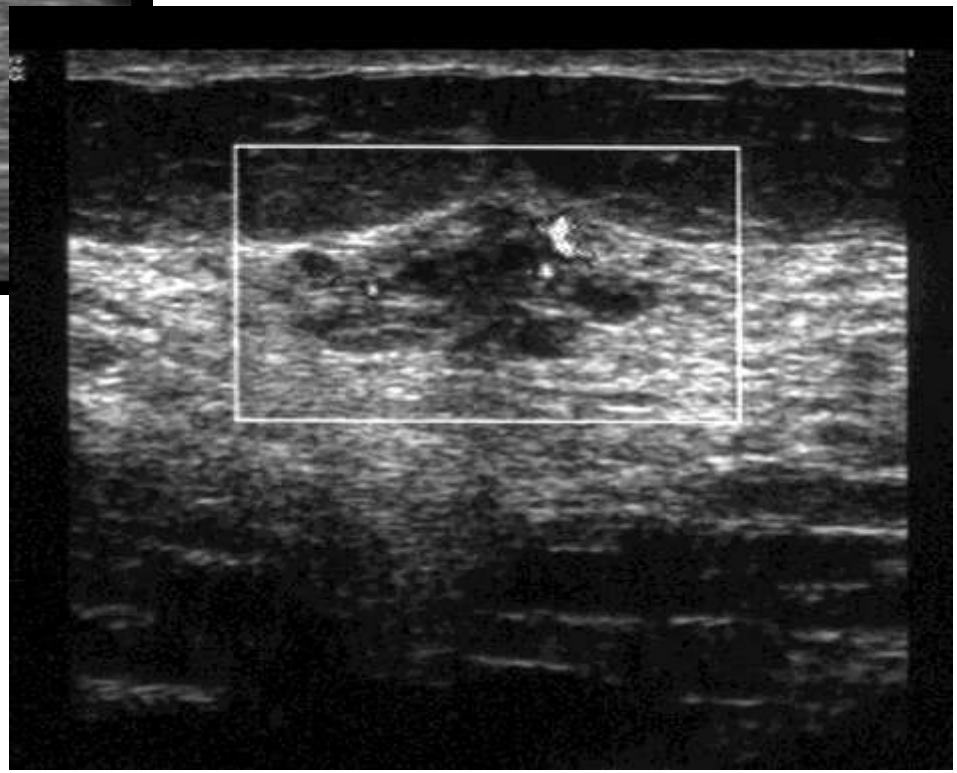

Impossibile visualizzare l'immagine. La memoria del computer potrebbe essere insufficiente per aprire l'immagine oppure l'immagine potrebbe essere danneggiata. Riavviare il computer e aprire di nuovo il file. Se viene visualizzata di nuovo la croce rossa, potrebbe essere necessario eliminare l'immagine e inserirla di nuovo.

CITOLOGIA con AGO SOTTILE:

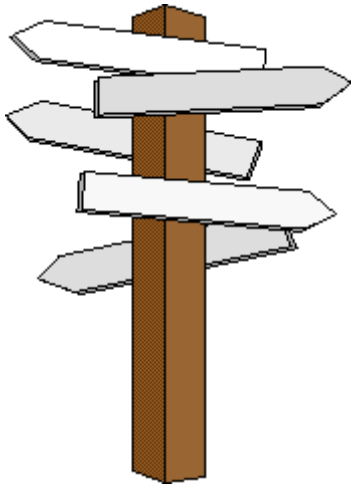



Impossibile visualizzare l'immagine. La memoria del computer potrebbe essere insufficiente per aprire l'immagine oppure l'immagine potrebbe essere danneggiata. Riavviare il computer e aprire di nuovo il file. Se viene visualizzata di nuovo la stessa, potrebbe essere necessario eliminare l'immagine e inserirla di nuovo.

FNAC

Sens. 83-98% Spec. 93-97%

LIMITI

- 5-10% FALSI NEGATIVI
- 2-28% INADEGUATI
- CITOLOGO-DIPENDENTE

VANTAGGI

- INDIRIZZO TERAPEUTICO
- EVITA ESTEMPORANEA INTRAOPERATORIA
- RIDUCE LE BIOPSIE ESCISSIONALI DEL 22%

Impossibile visualizzare l'immagine. La memoria del computer potrebbe essere insufficiente per aprire l'immagine oppure l'immagine potrebbe essere danneggiata. Riavviare il computer e aprire di nuovo il file. Se viene visualizzato di nuovo il rosso a croce, potrebbe essere necessario eliminare l'immagine e inserirla di nuovo.

BIOPSIA PERCUTANEA

TIPI DI BIOPSIE DISPONIBILI

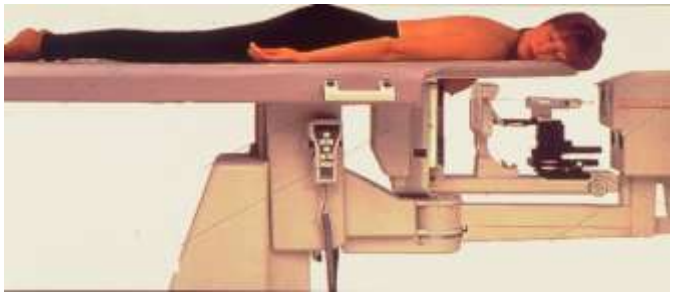

Impossibile visualizzare l'immagine. La memoria del computer potrebbe essere insufficiente per aprire l'immagine oppure l'immagine potrebbe essere danneggiata. Riavviare il computer e aprire di nuovo il file. Se viene visualizzato di nuovo il rosso a croce, potrebbe essere necessario eliminare l'immagine e inserirla di nuovo.

BIOPSIA PERCUTANEA

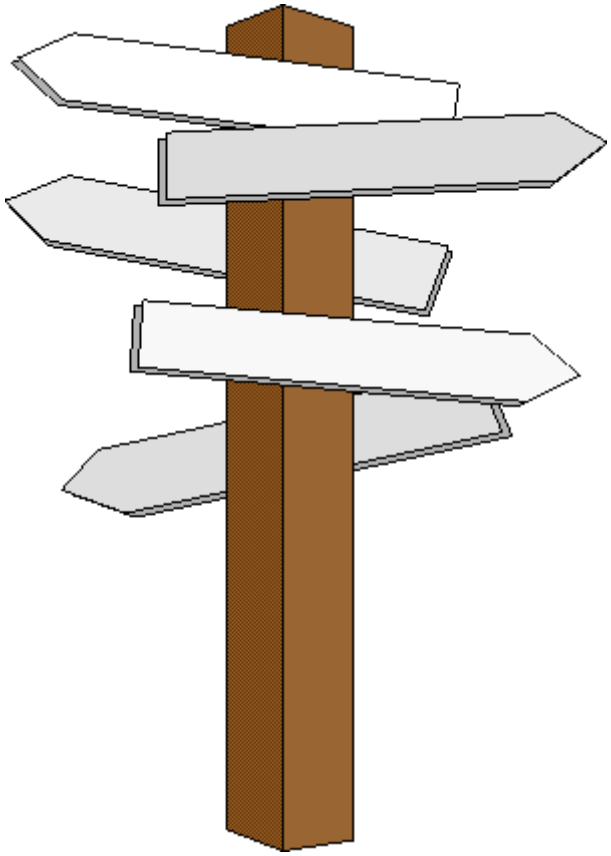

Impossibile visualizzare l'immagine. La memoria del computer potrebbe essere insufficiente per aprire l'immagine oppure l'immagine potrebbe essere danneggiata. Riavviare il computer e aprire di nuovo il file. Se viene visualizzata di nuovo la rosso o nera, potrebbe essere necessario eliminare l'immagine e inserirla di nuovo.

Core Needle Biopsy

LIMITI

- INVASIVA (4/5 PRELIEVI CON AGHI DA 14-18 G)

VANTAGGI

- ALTA SENS. E SPEC.
- 0,3% DI INADEGUATI

Impossibile visualizzare l'immagine. La memoria del computer potrebbe essere insufficiente per aprire l'immagine oppure l'immagine potrebbe essere danneggiata. Riavviare il computer e aprire di nuovo il file. Se viene visualizzato di nuovo il rosso o nero, potrebbe essere necessario eliminare l'immagine e inserirla di nuovo.

MAMMOTOME ® biopsia con aspirazione forzata

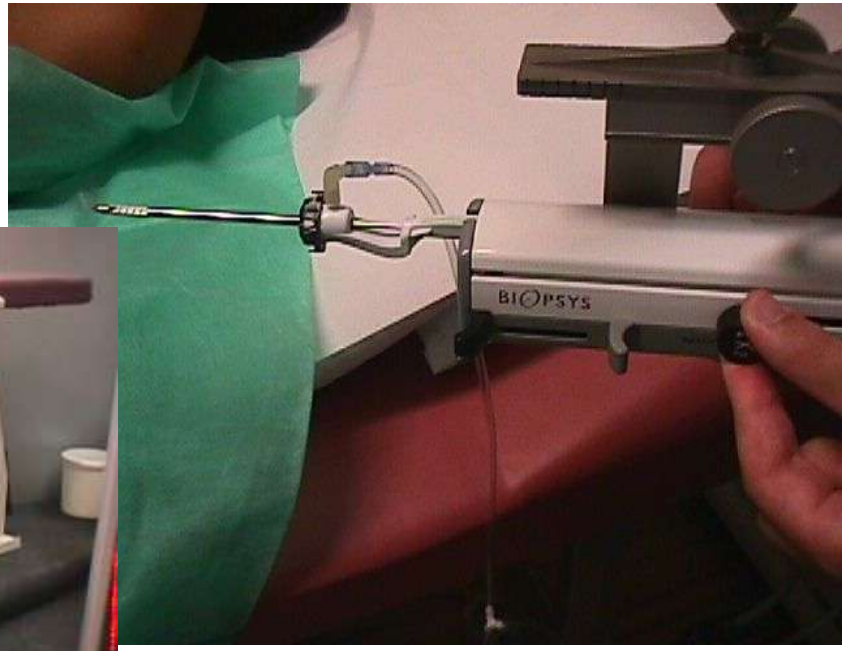

Impossibile visualizzare l'immagine. La memoria del computer potrebbe essere insufficiente per aprire l'immagine oppure l'immagine potrebbe essere danneggiata. Riavviare il computer e aprire di nuovo il file. Se viene visualizzato di nuovo il rosso, potrebbe essere necessario eliminare l'immagine e inserirla di nuovo.

MAMMOTOME



LIMITI

- Invasiva (Ematomi, Colonizzazione)
- Lesioni al prolungamento ascellare
- Lesioni Superficiali
- Seni piccoli
- Alterazione della coagulazione
- Alto costo

VANTAGGI

- Alta sens. e spec.
- Planning Pre-operatorio
- Risultato estetico

Impossibile visualizzare l'immagine. La memoria del computer potrebbe essere insufficiente per aprire l'immagine oppure l'immagine potrebbe essere danneggiata. Riavviare il computer e aprire di nuovo il file. Se viene visualizzata di nuovo la x rossa, potrebbe essere necessario eliminare l'immagine e inserirla di nuovo.

RMN MAMMARIA: indicazioni

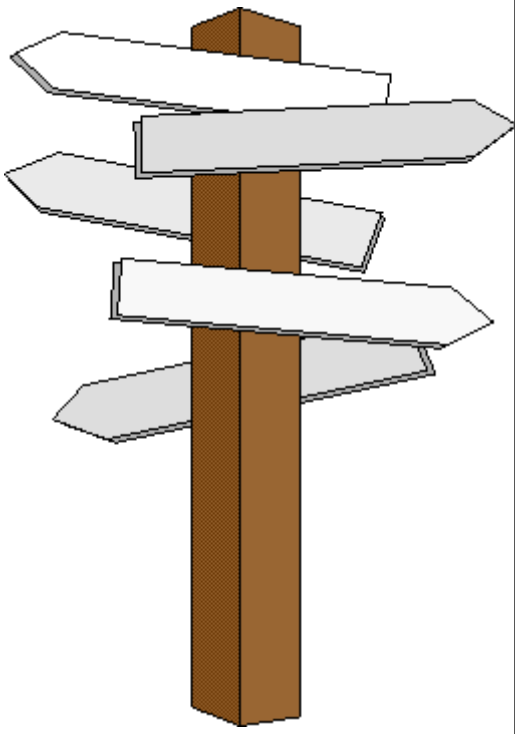

Impossibile visualizzare l'immagine. La memoria del computer potrebbe essere insufficiente per aprire l'immagine oppure l'immagine potrebbe essere danneggiata. Riavviare il computer e aprire di nuovo il file. Se viene visualizzata di nuovo la croce rossa, potrebbe essere necessario eliminare l'immagine e inserirla di nuovo.

DONNE < 40 ANNI

ECOGRAFIA

NEGATIVO / BENIGNO → CONTROLLO A 6-12 MESI → BENIGNO

DUBBIO → MAMMOGRAFIA → BENIGNO / SOSPETTO

SOSPETTO / POSITIVO → MAMMOGRAFIA → CITO - ISTOL → SOSPETTO

Impossibile visualizzare l'immagine. La memoria del computer potrebbe essere insufficiente per aprire l'immagine oppure l'immagine potrebbe essere danneggiata. Riavviare il computer e aprire di nuovo il file. Se viene visualizzato di nuovo il rosso, potrebbe essere necessario eliminare l'immagine e inserirla di nuovo.

DONNE > 40 ANNI

MAMMOGRAFIA

NEGATIVO / BENIGNO → CONTROLLO A 6-12 MESI → BENIGNO

DUBBIO → ECOGRAFIA → BENIGNO / SOSPETTO

SOSPETTO / POSITIVO → ECOGRAFIA → CITO - ISTOL → BENIGNO / SOSPETTO

Impossibile visualizzare l'immagine. La memoria del computer potrebbe essere insufficiente per aprire l'immagine oppure l'immagine potrebbe essere danneggiata. Riavviare il computer e aprire di nuovo il file. Se viene visualizzata di nuovo la rosa, potrebbe essere necessario eliminare l'immagine e inserirla di nuovo.

Utilità della mammografia nelle donne dai 40 ai 50 anni

40 anni prima mammografia

Mammella opaca

Mammella trasparente

Ecografia, mammografia e visita senologica annuale

annuale

Impossibile visualizzare l'immagine. La memoria del computer potrebbe essere insufficiente per aprire l'immagine oppure l'immagine potrebbe essere danneggiata. Riavviare il computer e aprire di nuovo il file. Se viene visualizzata di nuovo la casella, potrebbe essere necessario eliminare l'immagine e inserirla di nuovo.

La conservazione del seno è oggi uno dei principali obiettivi del trattamento del carcinoma mammario

Chirurgia Demolitiva

In molti centri rappresenta ancora la percentuale più frequente di interventi sulla mammella

15-60%

Impossibile visualizzare l'immagine. La memoria del computer potrebbe essere insufficiente per aprire l'immagine oppure l'immagine potrebbe essere danneggiata. Riavviare il computer e aprire di nuovo il file. Se viene visualizzato di nuovo il rosso, potrebbe essere necessario eliminare l'immagine e inserirla di nuovo.

Chirurgia Conservativa

- SOPRAVVIVENZA UGUALE ALLA CHIRURGIA DEMOLITIVA
- CONTROLLO LOCALE EFFICACE
- BUON RISULTATO ESTETICO

Impossibile visualizzare l'immagine. La memoria del computer potrebbe essere insufficiente per aprire l'immagine oppure l'immagine potrebbe essere danneggiata. Riavviare il computer e aprire di nuovo il file. Se viene visualizzata di nuovo la rossa, potrebbe essere necessario eliminare l'immagine e inserirla di nuovo.

La conservazione del seno ha conferito alla chirurgia un nuovo volto:

- ✓ **ha migliorato la qualità di vita**
- ✓ **ha incentivato la diagnosi precoce**

Impossibile visualizzare l'immagine. La memoria del computer potrebbe essere insufficiente per aprire l'immagine oppure l'immagine potrebbe essere danneggiata. Riavviare il computer e aprire di nuovo il file. Se viene visualizzata di nuovo la croce rossa, potrebbe essere necessario eliminare l'immagine e inserirla di nuovo.

Chirurgia Conservativa: Studi randomizzati - Totale 1973 casi

Milano I : Halsted vs. QU.A.RT.

giugno 1973 - maggio 1980 **N. 701 casi**

Milano II : QU.A.RT. vs. T.A.RT.

gennaio 1985- maggio 1987 **N. 705 casi**

Milano III : QU.A.RT. vs. QU.AD

dicembre 1987 - dicembre 1989 **N. 567 casi**

Programma di terapia conservativa della mammella

Fase 1

1968-85

Conservazione della mammella

Impossibile visualizzare l'immagine. La memoria del computer potrebbe essere insufficiente per aprire l'immagine oppure l'immagine potrebbe essere danneggiata. Riavviare il computer e aprire di nuovo il file. Se viene visualizzata di nuovo la rosa, potrebbe essere necessario eliminare l'immagine e inserirla di nuovo.

Quadrantectomia sec.Veronesi

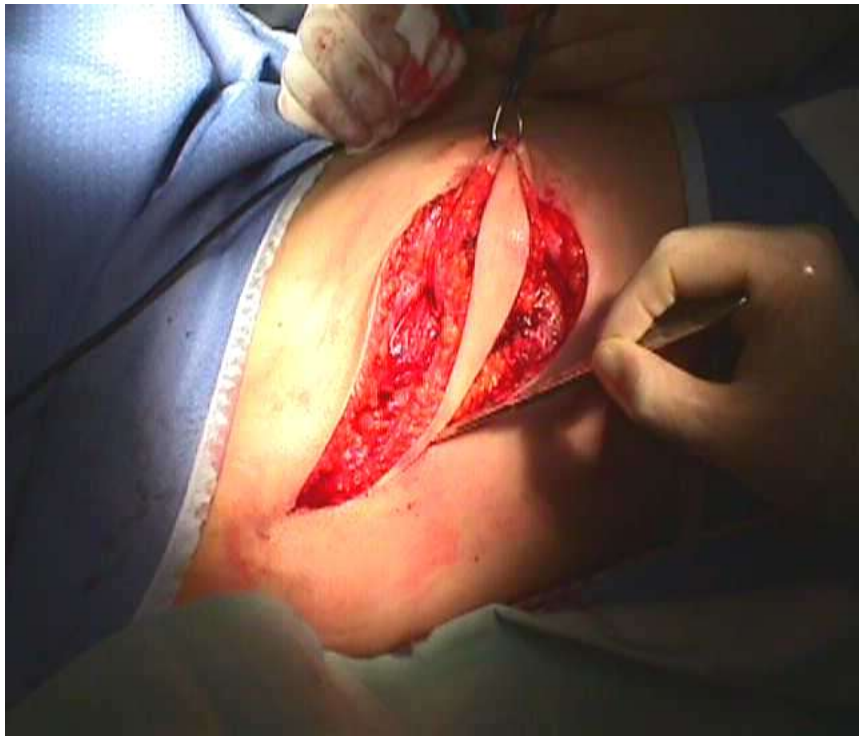

TWENTY-YEAR FOLLOW-UP OF A RANDOMIZED STUDY COMPARING BREAST-CONSERVING SURGERY WITH RADICAL MASTECTOMY FOR EARLY BREAST CANCER

UMBERTO VERONESI, M.D., NATALE CASCINELLI, M.D., LUIGI MARIANI, M.D., MARCO GRECO, M.D., ROBERTO SACCOZZI, M.D., ALBERTO LUINI, M.D., MARISEL AGUILAR, M.D., AND ETTORE MARUBINI, PH.D.

Milan I - Local Failure

TWENTY-YEAR FOLLOW-UP OF A RANDOMIZED STUDY COMPARING BREAST-CONSERVING SURGERY WITH RADICAL MASTECTOMY FOR EARLY BREAST CANCER

UMBERTO VERONESI, M.D., NATALE CASCINELLI, M.D., LUIGI MARIANI, M.D., MARCO GRECO, M.D., ROBERTO SACCOZZI, M.D., ALBERTO LUINI, M.D., MARISEL AGUILAR, M.D., AND ETTORE MARUBINI, PH.D.

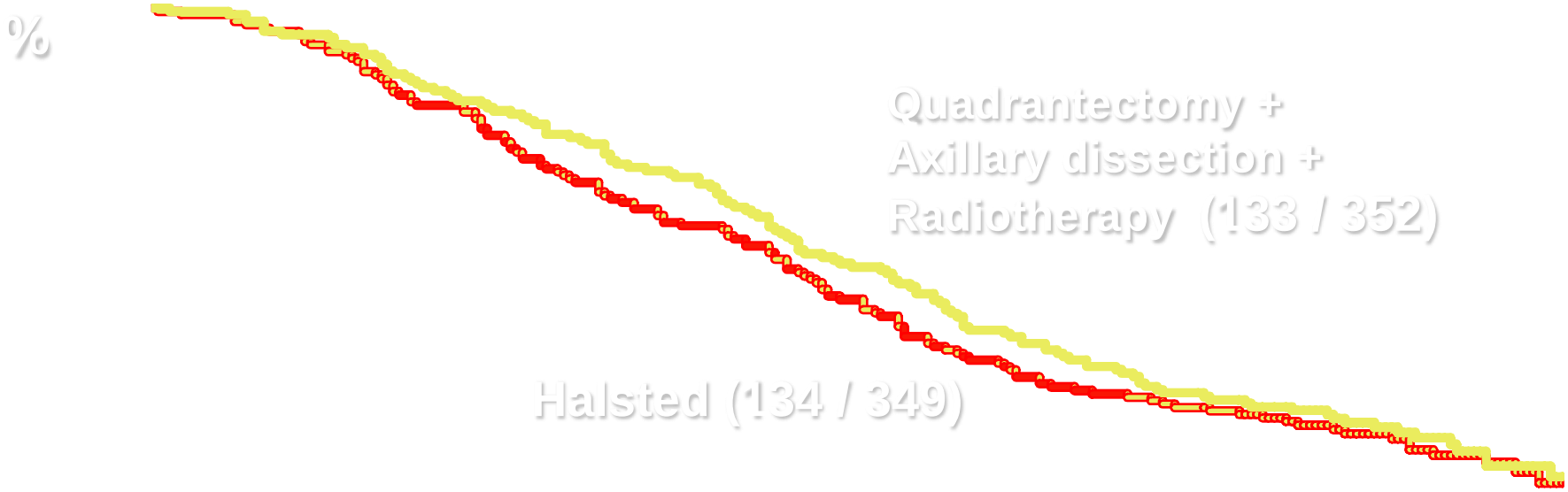

Milan I - Survival

Impossibile visualizzare l'immagine. Il numero del computer potrebbe essere insufficiente per aprire l'immagine oppure l'immagine potrebbe essere danneggiata. Riavviare il computer e aprire di nuovo il file. Se viene visualizzato di nuovo il rosso, potrebbe essere necessario eliminare l'immagine e inserirla di nuovo.

TWENTY-YEAR FOLLOW-UP OF A RANDOMIZED TRIAL COMPARING TOTAL MASTECTOMY, LUMPECTOMY, AND LUMPECTOMY PLUS IRRADIATION FOR THE TREATMENT OF INVASIVE BREAST CANCER

BERNARD FISHER, M.D., STEWART ANDERSON, PH.D., JOHN BRYANT, PH.D., RICHARD G. MARGOLESE, M.D., MELVIN DEUTSCH, M.D., EDWIN R. FISHER, M.D., JONG-HYEON JEONG, PH.D., AND NORMAN WOLMARK, M.D.

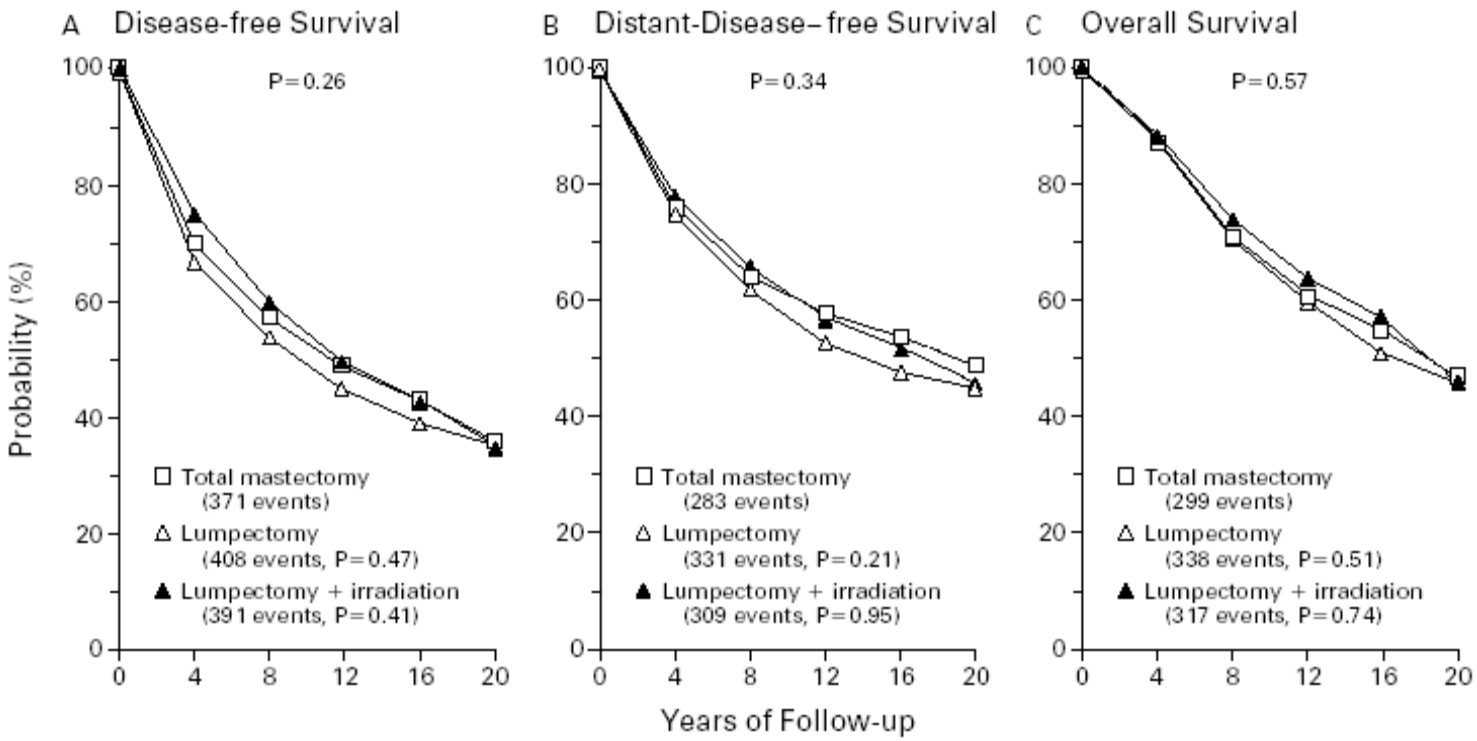

Figure 2. Disease-free Survival (Panel A), Distant-Disease–free Survival (Panel B), and Overall Survival (Panel C) among 589 Women Treated with Total Mastectomy, 634 Treated with Lumpectomy Alone, and 628 Treated with Lumpectomy plus Irradiation.

In each panel, the P value above the curves is for the three-way comparison among the treatment groups; the P values below the curves are for the two-way comparisons between lumpectomy alone or with irradiation and total mastectomy.

Impossibile visualizzare l'immagine. La memoria del computer potrebbe essere insufficiente per aprire l'immagine oppure l'immagine potrebbe essere danneggiata. Riavviare il computer e aprire di nuovo il file. Se viene visualizzata di nuovo la rosa, potrebbe essere necessario eliminare l'immagine e inserirla di nuovo.

Cases of breast conserving surgery per year worldwide

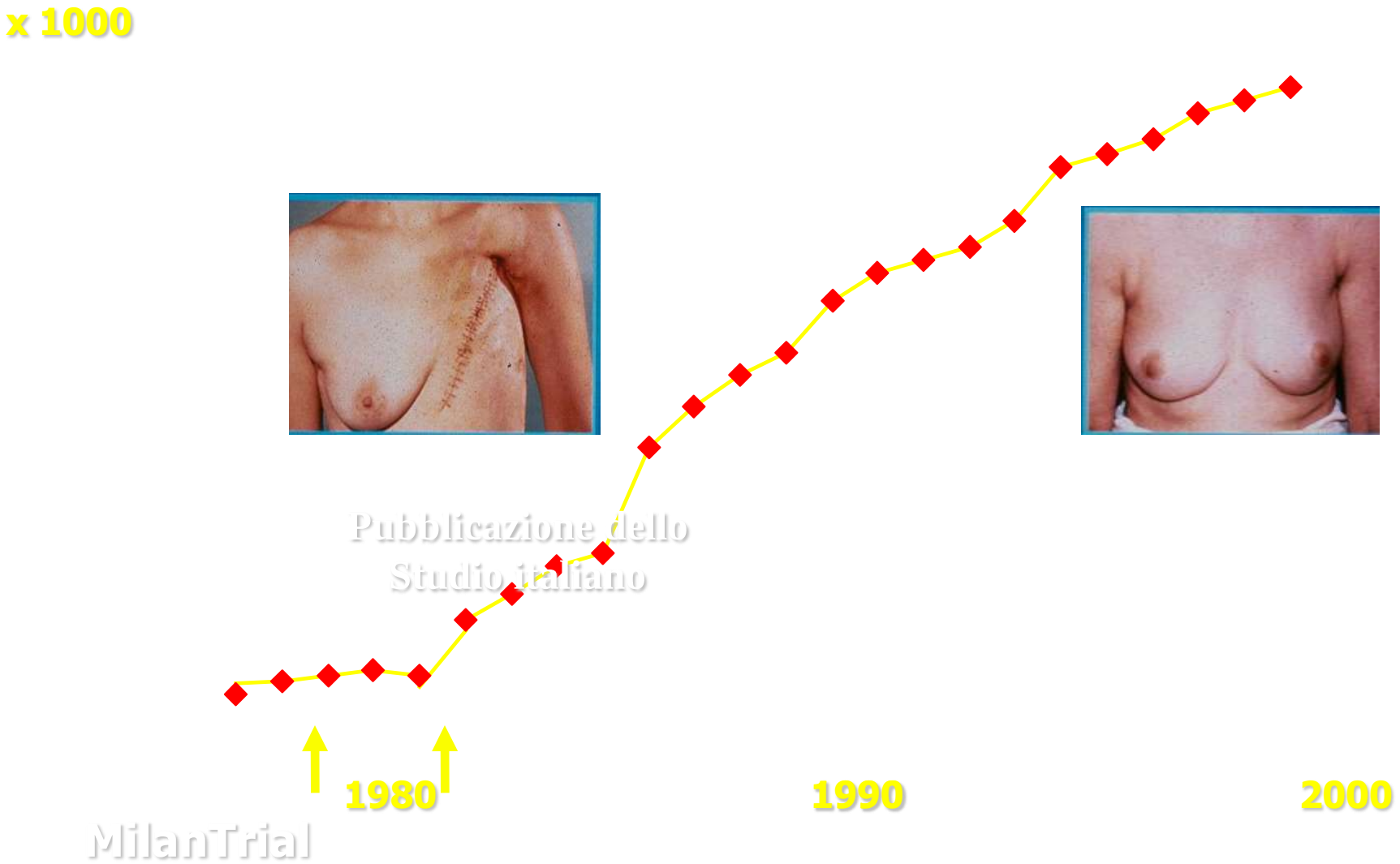

Impossibile visualizzare l'immagine. La memoria del computer potrebbe essere insufficiente per aprire l'immagine oppure l'immagine potrebbe essere danneggiata. Riavviare il computer e aprire di nuovo il file. Se viene visualizzato di nuovo il rosso e croce, potrebbe essere necessario eliminare l'immagine e inserirla di nuovo.

Molte delle lesioni non palpabili sono preinvasive e la loro rimozione è vera prevenzione

Impossibile visualizzare l'immagine. La memoria del computer potrebbe essere insufficiente per aprire l'immagine oppure l'immagine potrebbe essere danneggiata. Riavviare il computer e aprire di nuovo il file. Se viene visualizzato di nuovo il rosso, potrebbe essere necessario eliminare l'immagine e inserirla di nuovo.

Trattamento

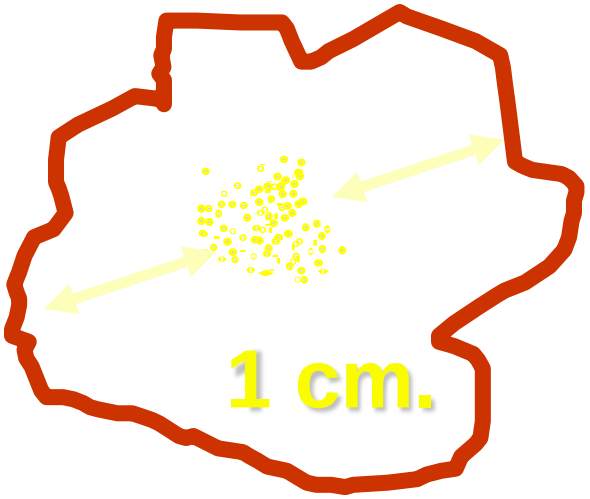

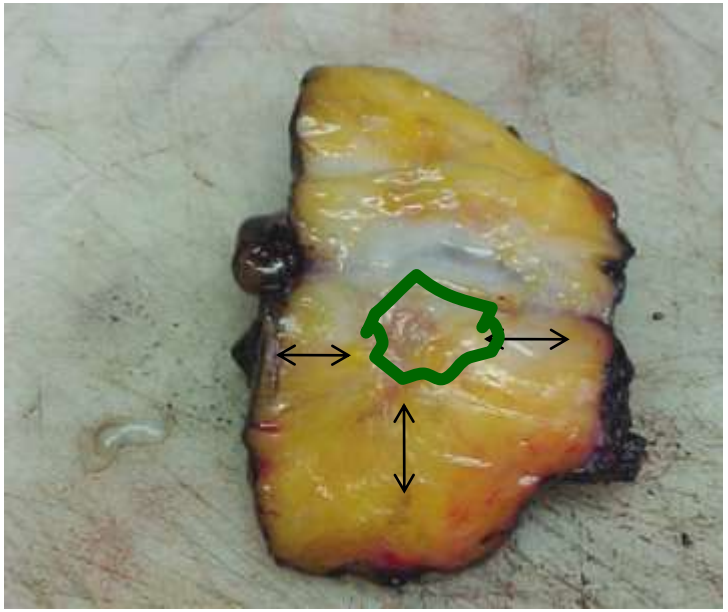

Impossibile visualizzare l'immagine. La memoria del computer potrebbe essere insufficiente per aprire l'immagine oppure l'immagine potrebbe essere danneggiata. Riavviare il computer e aprire di nuovo il file. Se viene visualizzata di nuovo la croce rossa, potrebbe essere necessario eliminare l'immagine e inserirla di nuovo.

Tecniche di localizzazione pre-operatoria

- Proiezione cutanea
- Ago guida (di Kopans, Homer)
- Traccia con carbone vegetale
- Radioguidata (ROLL)

Impossibile visualizzare l'immagine. La memoria del computer potrebbe essere insufficiente per aprire l'immagine oppure l'immagine potrebbe essere danneggiata. Riavviare il computer e aprire di nuovo il file. Se viene visualizzata di nuovo la rossa, potrebbe essere necessario eliminare l'immagine e inserirla di nuovo.

PROIEZIONE CUTANEA

- SEMPLICE E SICURA
- UTILE SOLO PER LESIONI SUPERFICIALI
- RICHIEDE L'EXERESI DI AMPIA QUANTITA' DI TESSUTO

Impossibile visualizzare l'immagine. La memoria del computer potrebbe essere insufficiente per aprire l'immagine oppure l'immagine potrebbe essere danneggiata. Riavviare il computer e aprire di nuovo il file. Se viene visualizzato di nuovo il rosso, potrebbe essere necessario eliminare l'immagine e inserirla di nuovo.

Marker cutaneo (mappatura) per microcalcificazioni interessanti un settore ghiandolare

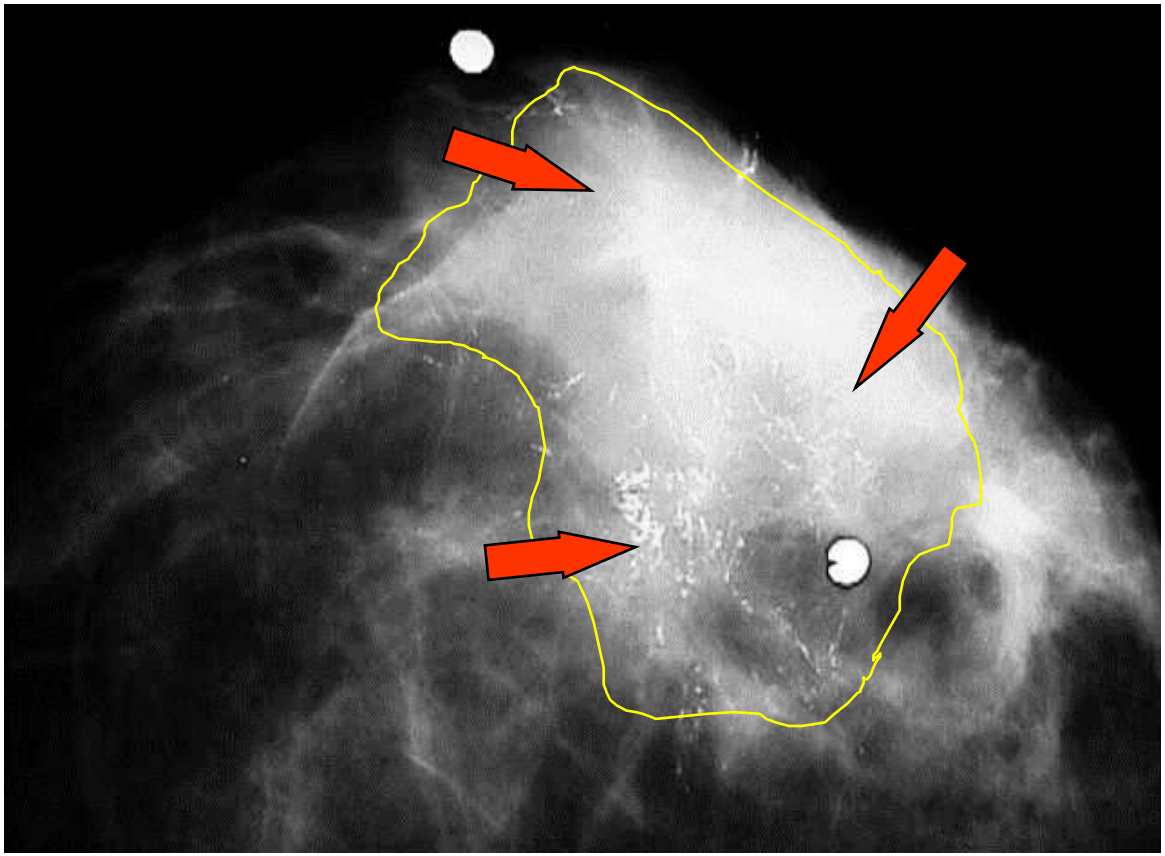

Impossibile visualizzare l'immagine. La memoria del computer potrebbe essere insufficiente per aprire l'immagine oppure l'immagine potrebbe essere danneggiata. Riavviare il computer e aprire di nuovo il file. Se viene visualizzata di nuovo la rossa, potrebbe essere necessario eliminare l'immagine e inserirla di nuovo.

FILO AD UNCINO

- POSIZIONAMENTO DIFFICOLTOSO IN MAMMELLE DENSE
- POSSIBILE DISLOCAZIONE IN MAMMELLE ADIPOSE
- INCISIONE CUTANEA OBBLIGATA

Impossibile visualizzare l'immagine. La memoria del computer potrebbe essere insufficiente per aprire l'immagine oppure l'immagine potrebbe essere danneggiata. Riavviare il computer e aprire di nuovo il file. Se viene visualizzata di nuovo la croce rossa, potrebbe essere necessario eliminare l'immagine e inserirla di nuovo.

TRACCIA DI CARBONE

- INCISIONE CUTANEA OBBLIGATA
- CHIRURGO ESPERTO
- ALTERAZIONI DEL PEZZO OPERATORIO (ESAME ISTOLOGICO)

Impossibile visualizzare l'immagine. La memoria del computer potrebbe essere insufficiente per aprire l'immagine oppure l'immagine potrebbe essere danneggiata. Riavviare il computer e aprire di nuovo il file. Se viene visualizzata di nuovo la casella, potrebbe essere necessario eliminare l'immagine e inserirla di nuovo.

TRACCIANTE RADIOATTIVO

- FACILITA' CHIRURGICA
- INCISIONE CUTANEA LIBERA
- VERIFICA INTRAOPERATORIA CON LA SONDA
- POSSIBILITA' DI TESTARE I MARGINI

Impossibile visualizzare l'immagine. La memoria del computer potrebbe essere insufficiente per aprire l'immagine oppure l'immagine potrebbe essere danneggiata. Riavviare il computer e aprire di nuovo il file. Se viene visualizzata di nuovo la croce rossa, potrebbe essere necessario eliminare l'immagine e inserirla di nuovo.

R.O.L.L.

Radioguided
Occult
Lesion
Localization

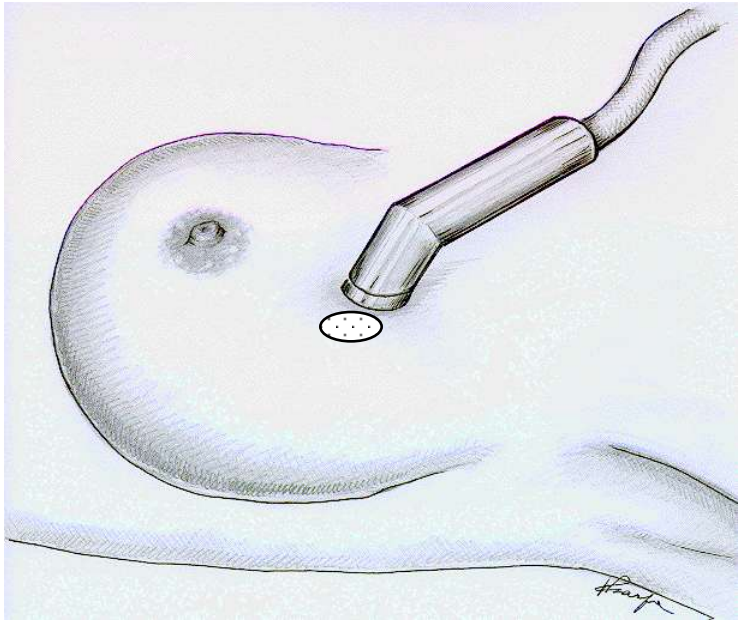

Localizzazione radioguidata delle lesioni occulte (R.O.L.L.)

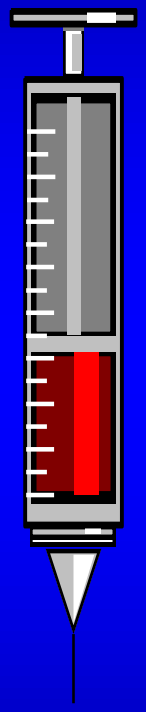

0.05mg. di macroaggregati di albumina sierica (diametro di 10-150 micron) identificati con TC 99 iniettati nella lesione con guida stereotassica o ecografica

Impossibile visualizzare l'immagine. La memoria del computer potrebbe essere insufficiente per aprire l'immagine oppure l'immagine potrebbe essere danneggiata. Riavviare il computer e aprire di nuovo il file. Se viene visualizzato di nuovo il rosso o nero, potrebbe essere necessario eliminare l'immagine e inserirla di nuovo.

Essendo il tracciante radioattivo non evidente ai raggi-X, una piccola quantità di mezzo di contrasto viene iniettato contestualmente nella stessa sede

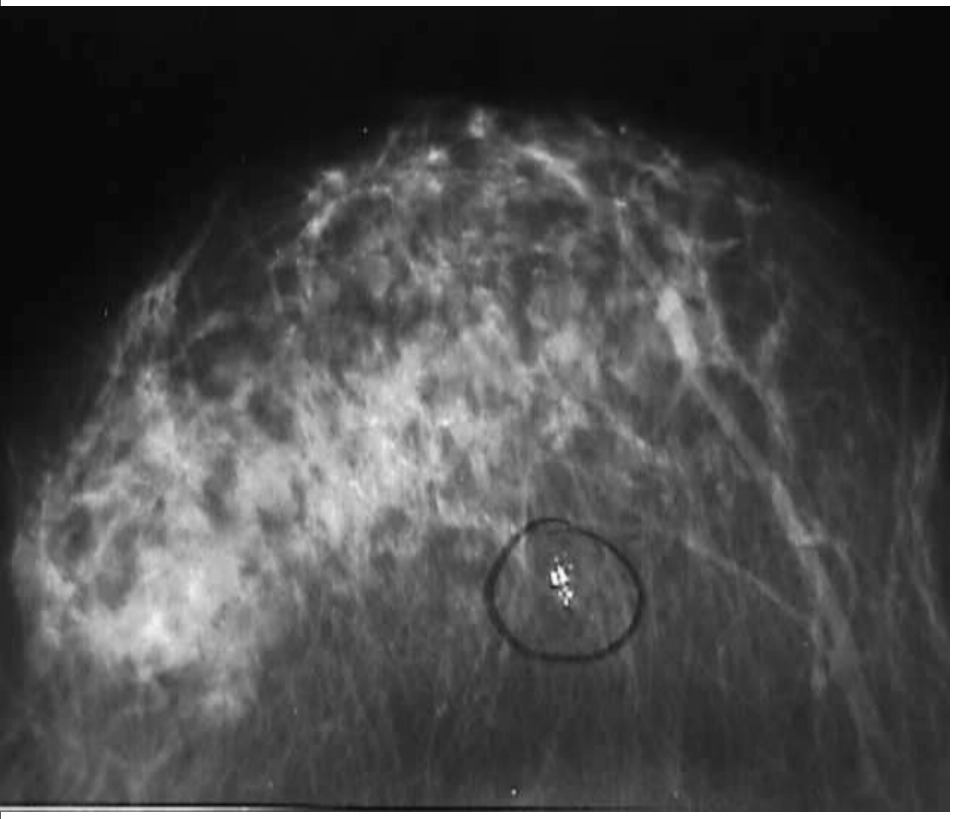

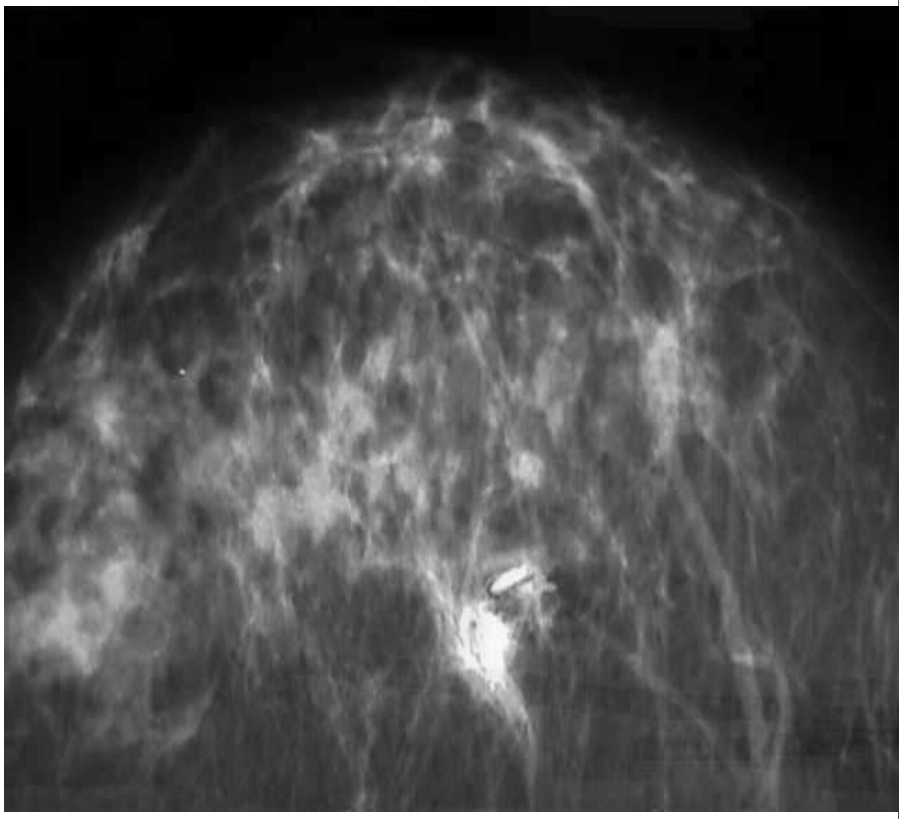

Impossibile visualizzare l'immagine. La memoria del computer potrebbe essere insufficiente per aprire l'immagine oppure l'immagine potrebbe essere danneggiata. Riavviare il computer e aprire di nuovo il file. Se viene visualizzata di nuovo la rossa, potrebbe essere necessario eliminare l'immagine e inserirla di nuovo.

Controllo preoperatorio della corretta localizzazione con 99Tc legato ad albumina umana

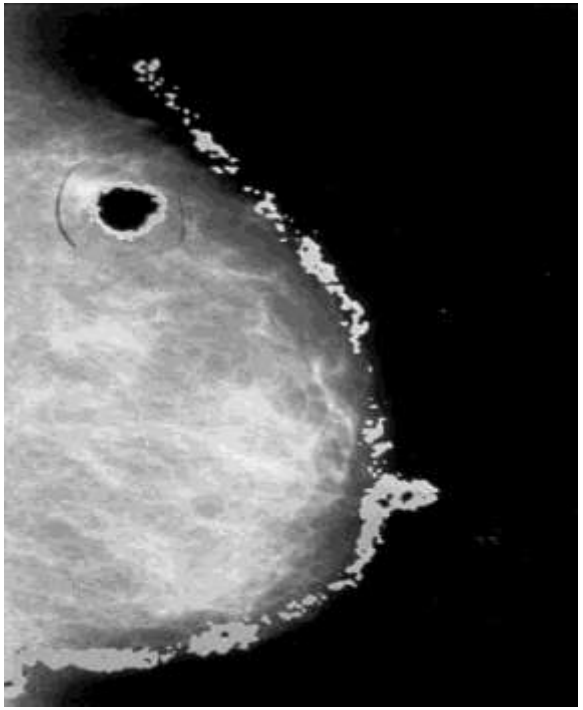

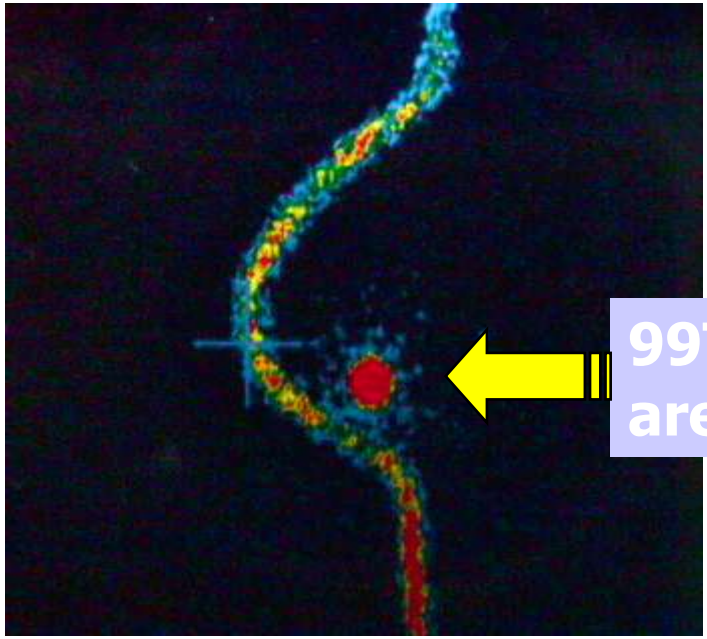

Impossibile visualizzare l'immagine. La memoria del computer potrebbe essere insufficiente per aprire l'immagine oppure l'immagine potrebbe essere danneggiata. Riavviare il computer e aprire di nuovo il file. Se viene visualizzata di nuovo la rosa, potrebbe essere necessario eliminare l'immagine e inserirla di nuovo.

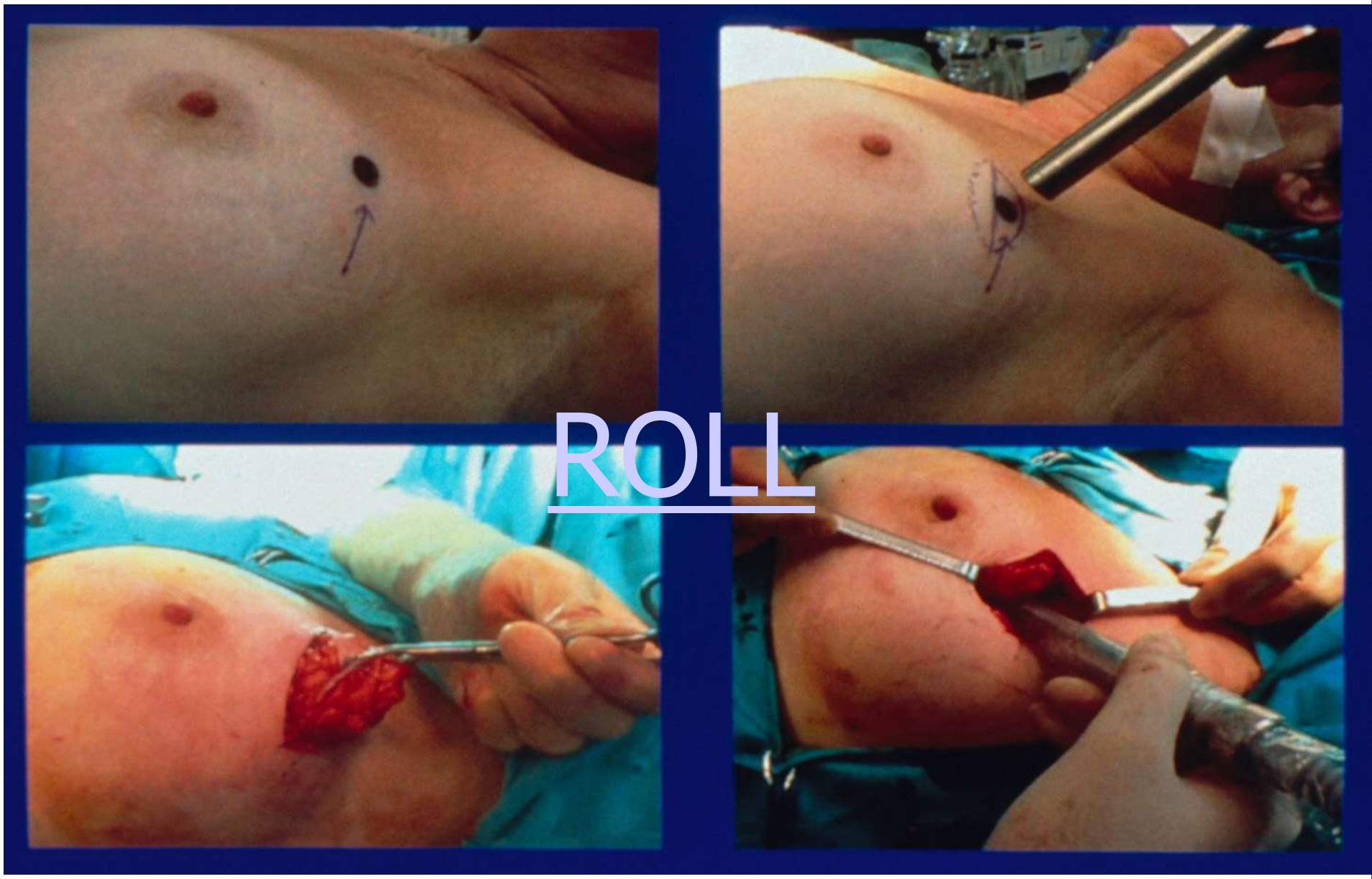

Impossibile visualizzare l'immagine. La memoria del computer potrebbe essere insufficiente per aprire l'immagine oppure l'immagine potrebbe essere danneggiata. Riavviare il computer e aprire di nuovo il file. Se viene visualizzata di nuovo la croce o vuota, potrebbe essere necessario eliminare l'immagine e inserirla di nuovo.

ROLL

Impossibile visualizzare l'immagine. La memoria del computer potrebbe essere insufficiente per aprire l'immagine oppure l'immagine potrebbe essere danneggiata. Riavviare il computer e aprire di nuovo il file. Se viene visualizzata di nuovo la croce rossa, potrebbe essere necessario eliminare l'immagine e inserirla di nuovo.

BIOPSIA RADIOGUIDATA

POSSIBILI FALLIMENTI

- ERRORI DI INIEZIONI DEL TRACCIANTE
- CONTAMINAZIONE DEL TRAGITTO DELL'AGO
- ROTTURA DELLA SONDA

Impossibile visualizzare l'immagine. La memoria del computer potrebbe essere insufficiente per aprire l'immagine oppure l'immagine potrebbe essere danneggiata. Riavviare il computer e aprire di nuovo il file. Se viene visualizzato di nuovo il rosso o nero, potrebbe essere necessario eliminare l'immagine e inserirla di nuovo.

BIOPSIA RADIOGUIDATA

Vantaggi

- MIGLIOR APPROCCIO CHIRURGICO
- MAGGIORE CENTRICITA' DELLA LESIONE
- MAGGIORE RAPIDITA' DELL'INTERVENTO

Programma di terapia conservativa della mammella

Fase 1

1968-85

Conservazione della mammella

Fase 2

1985-2000

Conservazione dei linfonodi ascellari

Dissezione Ascellare

A Favore

L'informazione sullo stato dei linfonodi ascellari può migliorare i trattamenti adiuvanti

Contro

La rimozione dei linfonodi ascellari <u>sani</u> è inutile e può essere dannosa

1,446 Casi di tumore al seno

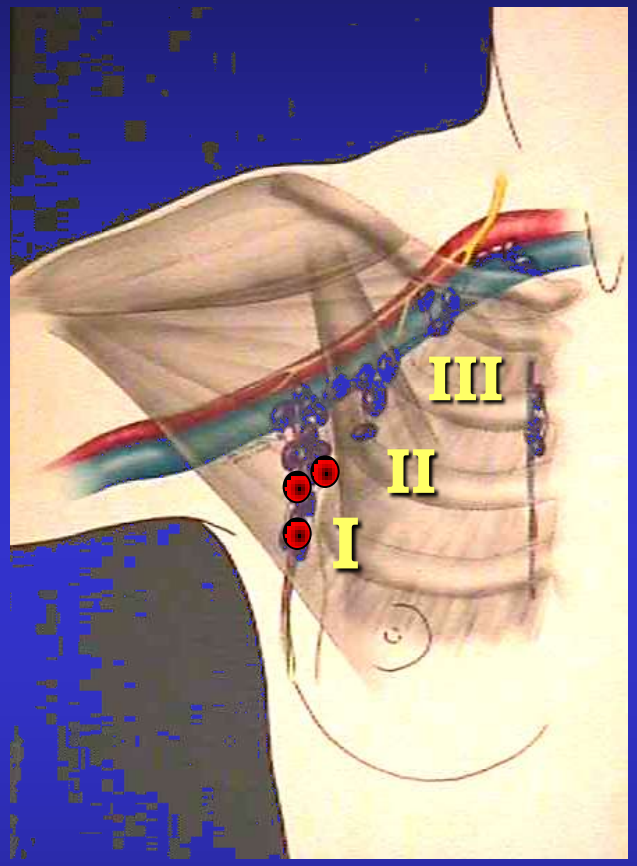

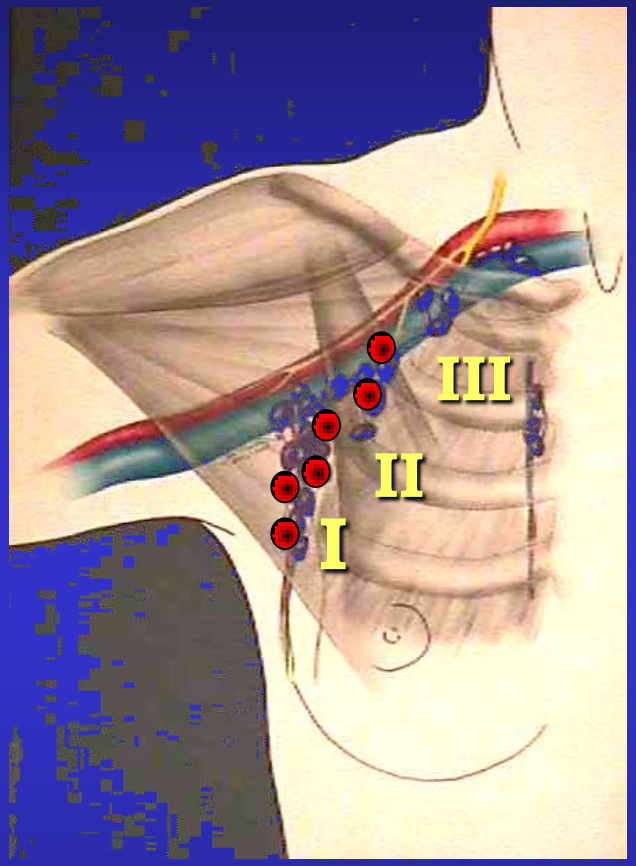

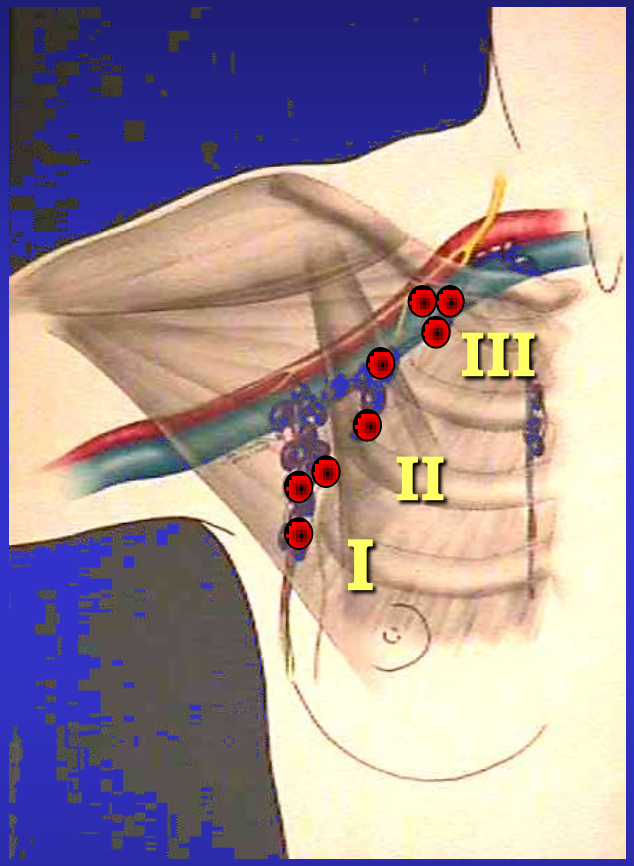

54% 23% 21%

Distribuzione regolare 98.7%

Veronesi U et al., 1990

Impossibile visualizzare l'immagine. La memoria del computer potrebbe essere insufficiente per aprire l'immagine oppure l'immagine potrebbe essere danneggiata. Riavviare il computer o aprire di nuovo il file. Se viene visualizzata di nuovo la casella, potrebbe essere necessario eliminare l'immagine e inserirla di nuovo.

Linfonodo Sentinella

Obiettivi

Evitare la dissezione ascellare senza rinunciare all'informazione istologica ascellare

Impossibile visualizzare l'immagine. La memoria del computer potrebbe essere insufficiente per aprire l'immagine oppure l'immagine potrebbe essere danneggiata. Riavviare il computer e aprire di nuovo il file. Se viene visualizzata di nuovo la casella, potrebbe essere necessario eliminare l'immagine e inserirla di nuovo.

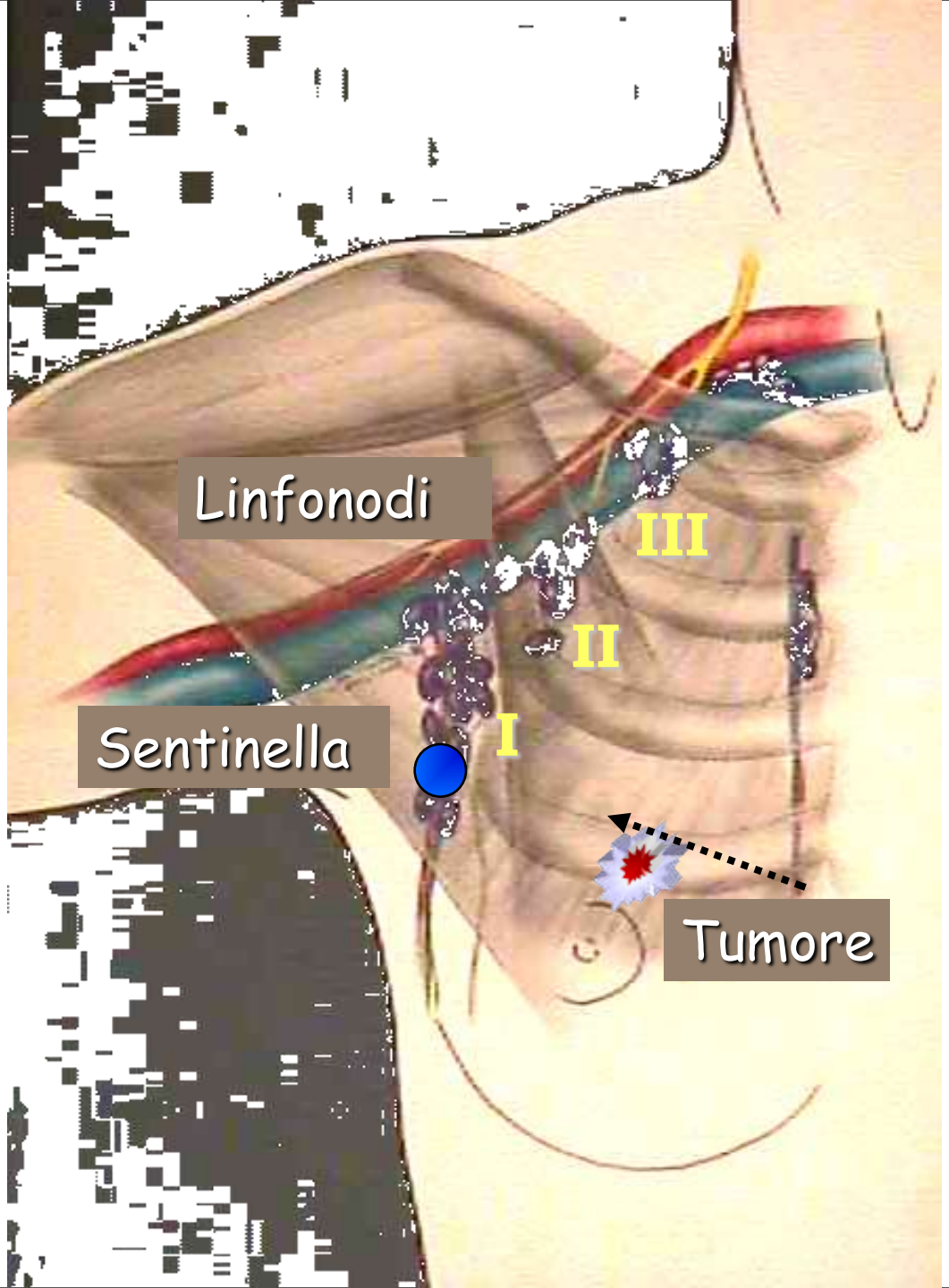

Impossibile visualizzare l'immagine. La memoria del computer potrebbe essere insufficiente per aprire l'immagine oppure l'immagine potrebbe essere danneggiata. Riavviare il computer e aprire di nuovo il file. Se viene visualizzato di nuovo il rosso a croce, potrebbe essere necessario eliminare l'immagine e inserirla di nuovo.

Procedura di inoculo

0.4-0.5 ml. di microcolloidi di albumina (100-200 nm) marcata con Tc99 vengono iniettati in sede sub-dermica o peritumorale

TECNICA DI INIEZIONE

- **sottocutanea**

  Iniezione sopra la lesione mammaria

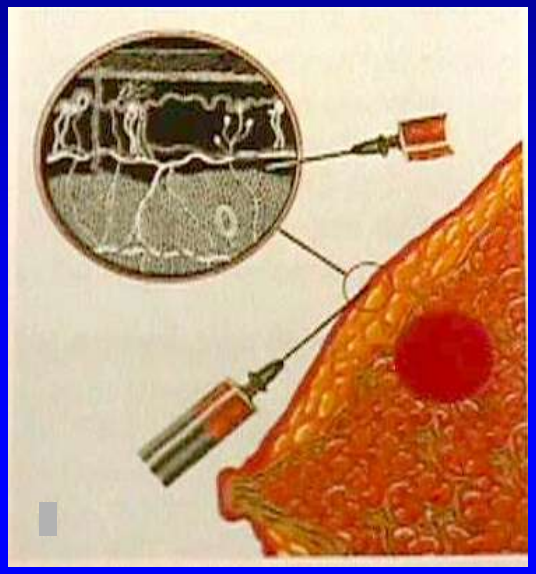

- **peritumorale**

  Iniezione intraparenchimale attorno alla massa mammaria

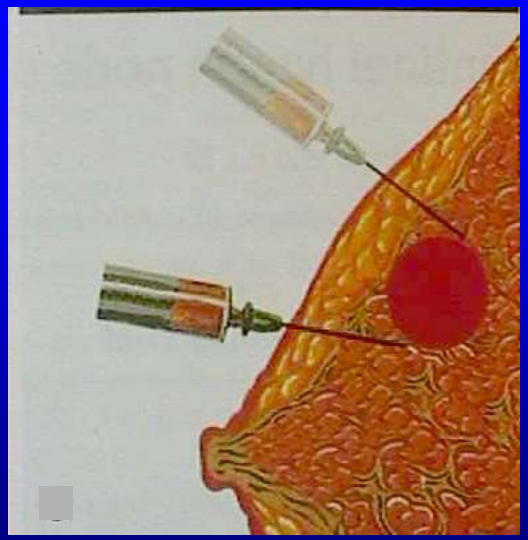

Impossibile visualizzare l'immagine. La memoria del computer potrebbe essere insufficiente per aprire l'immagine oppure l'immagine potrebbe essere danneggiata. Riavviare il computer e aprire di nuovo il file. Se viene visualizzata di nuovo la rossa, potrebbe essere necessario eliminare l'immagine e inserirla di nuovo.

LINFOSCINTIGRAFIA



Impossibile visualizzare l'immagine. La memoria del computer potrebbe essere insufficiente per aprire l'immagine oppure l'immagine potrebbe essere danneggiata. Riavviare il computer e aprire di nuovo il file. Se viene visualizzato di nuovo il rosso, potrebbe essere necessario eliminare l'immagine e inserirla di nuovo.

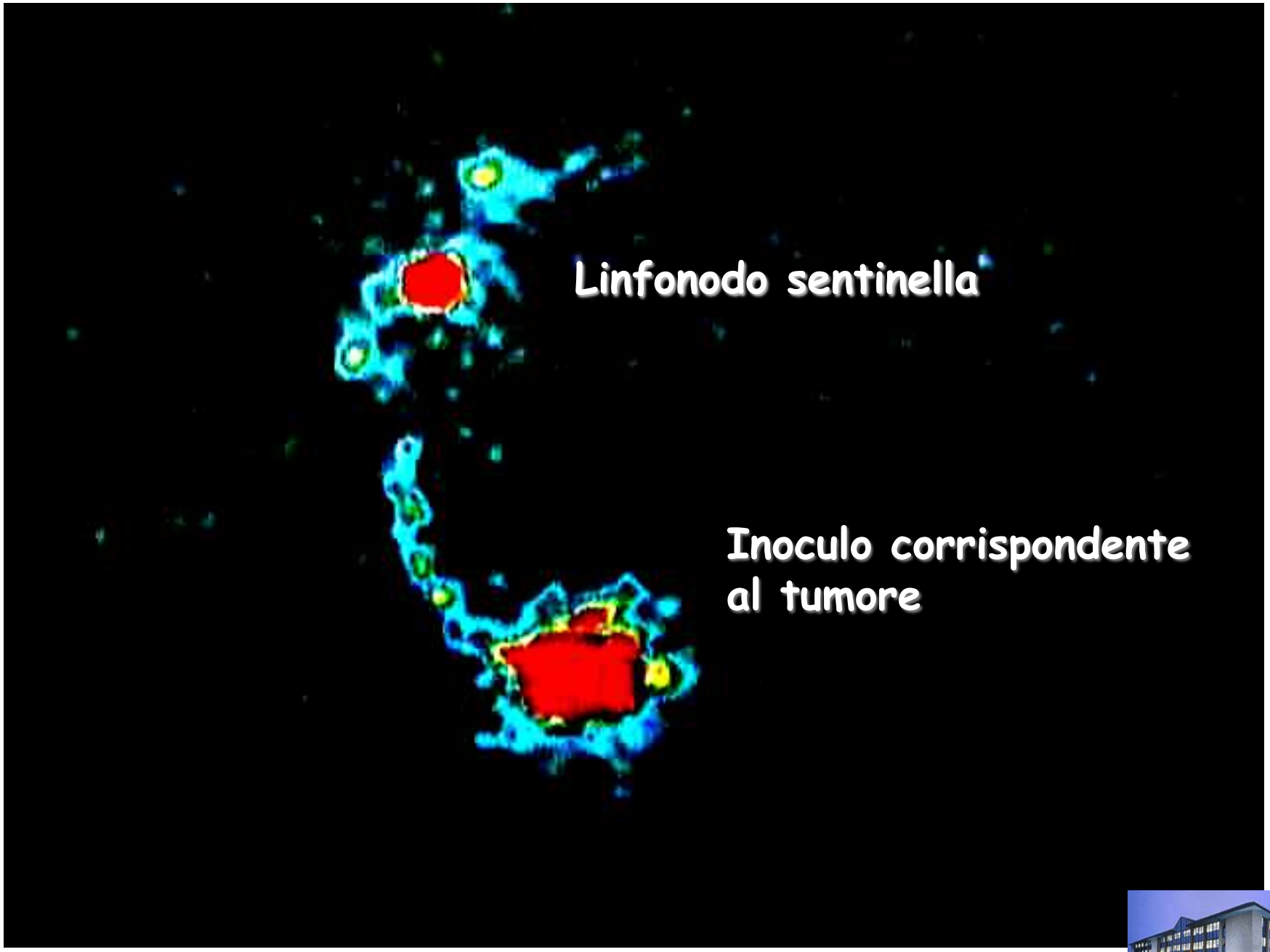

Impossibile visualizzare l'immagine. La memoria del computer potrebbe essere insufficiente per aprire l'immagine oppure l'immagine potrebbe essere danneggiata. Riavviare il computer e aprire di nuovo il file. Se viene visualizzata di nuovo la croce rossa, potrebbe essere necessario eliminare l'immagine e inserirla di nuovo.

Impossibile visualizzare l'immagine. La memoria del computer potrebbe essere insufficiente per aprire l'immagine oppure l'immagine potrebbe essere danneggiata. Riavviare il computer e aprire di nuovo il file. Se viene visualizzato di nuovo il rosso, potrebbe essere necessario eliminare l'immagine e inserirla di nuovo.

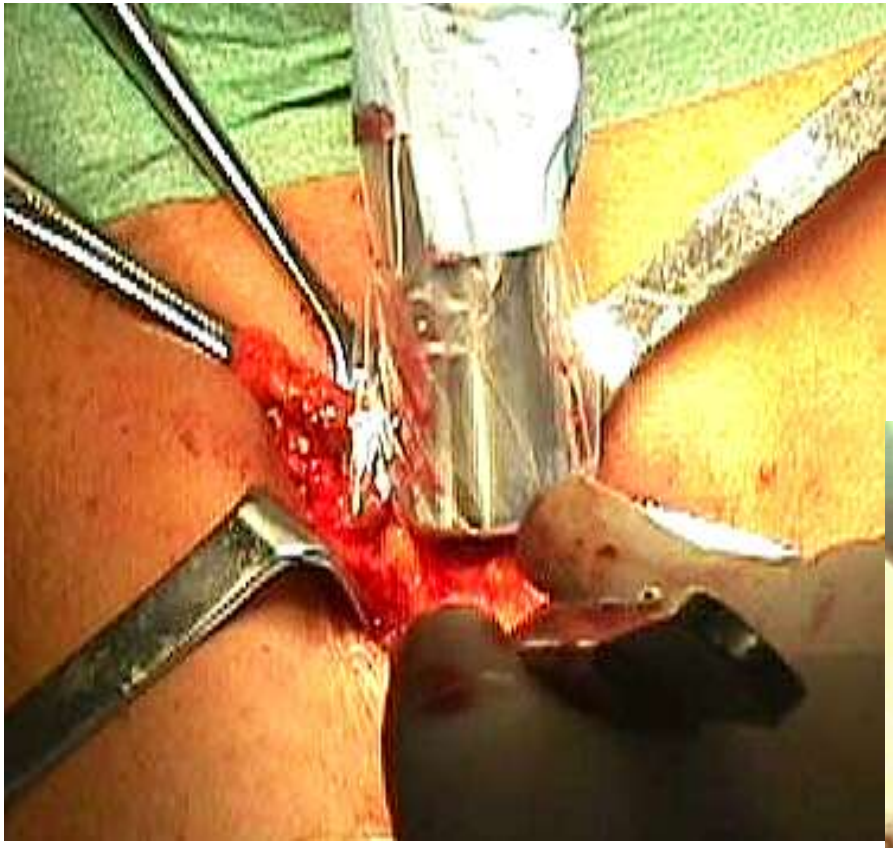

Biopsia del LS

Istituto Europeo di Oncologia

Biopsia del Linfonodo Sentinella (BLS) (1995-2004)

		Pts.
1^ Serie	BLS e dissezione ascellare	37
2^ Serie	Studio Randomizzato	516
3^ Serie	BLS di routine	7302
	Totale	8.189

Linfonodo Sentinella	Dissezione Ascellare	No. pts.
Positivo	Positivo	168 (45.3%)
Negativo	Negativo	191 (51.5%)
Negativo	Positivo	12 (3.2%)
Totale		

Concordanza: 359/371 96.8%

TRIAL IEO 185 (1998-1999)

T1 N0

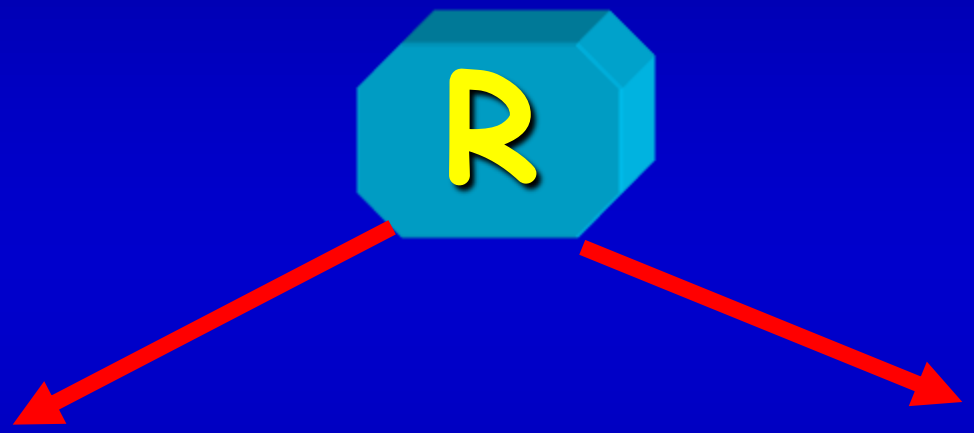

Chirurgia conservativa
della mammella
+ Dissezione ascellare

Sentinella

Chirurgia conservativa
della mammella
+ Biopsia del
linfonodo

(se positivo

Trial IEO sulla Biopsia del Linfonodo Sentinella

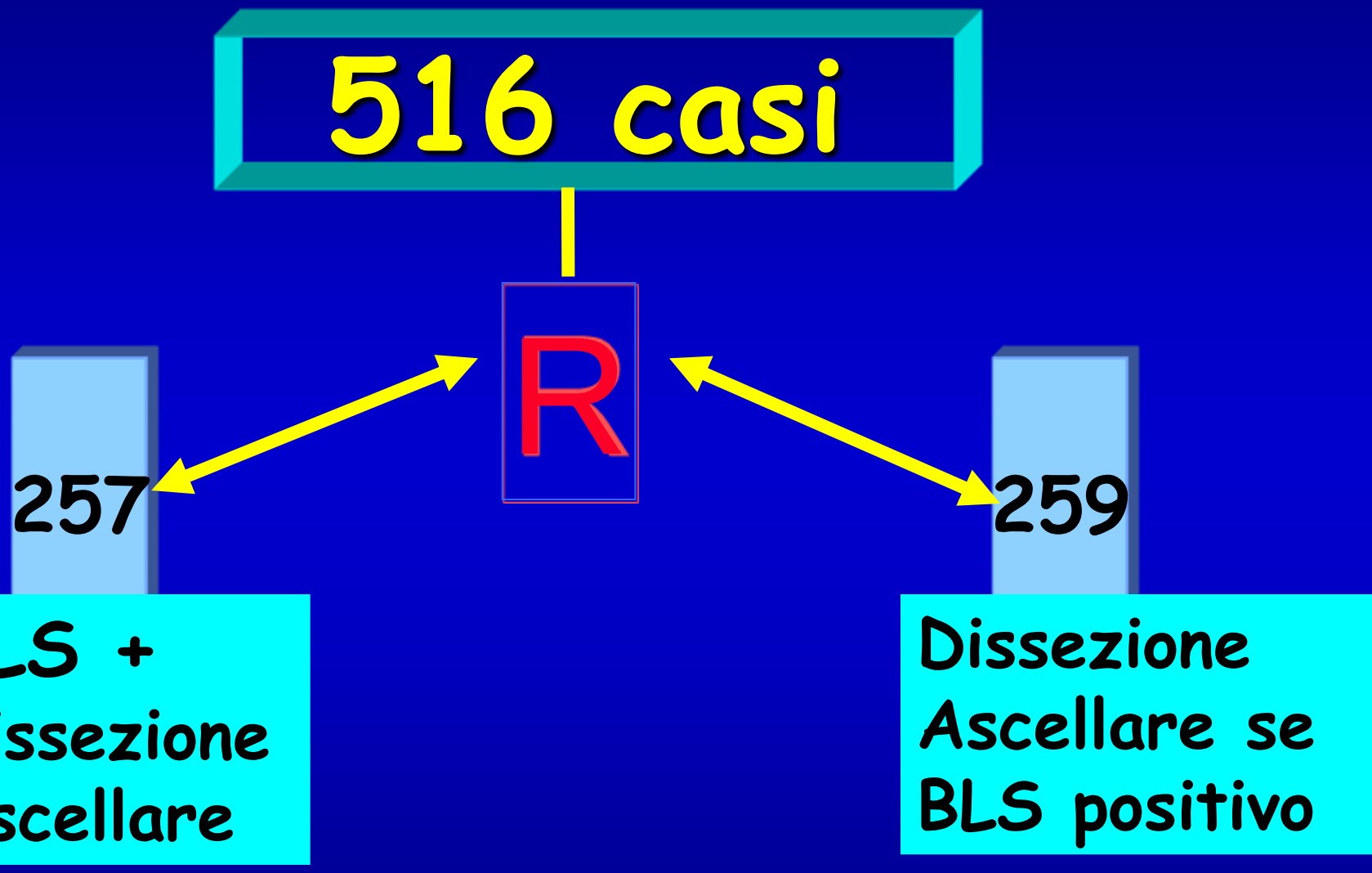

Ascella Positiva 91 (35.4%) Ascella Positiva 93 (35.9%)

Impossibile visualizzare l'immagine. La memoria del computer potrebbe essere insufficiente per aprire l'immagine oppure l'immagine potrebbe essere danneggiata. Riavviare il computer e aprire di nuovo il file. Se viene visualizzata di nuovo la croce rossa, potrebbe essere necessario eliminare l'immagine e inserirla di nuovo.

The NEW ENGLAND JOURNAL of MEDICINE

ORIGINAL ARTICLE

A Randomized Comparison of Sentinel-Node Biopsy with Routine Axillary Dissection in Breast Cancer

Umberto Veronesi, M.D., Giovanni Paganelli, M.D., Giuseppe Viale, F.R.C.Path., Alberto Luini, M.D., Stefano Zurrida, M.D., Viviana Galimberti, M.D., Mattia Intra, M.D., Paolo Veronesi, M.D., Chris Robertson, Ph.D., Patrick Maisonneuve, Eng., Giuseppe Renne, M.D., Concetta De Cicco, M.D., Francesca De Lucia, M.D., and Roberto Gennari, M.D.

N ENGL J MED 349;6 WWW.NEJM.ORG AUGUST 7, 2003

Impossibile visualizzare l'immagine. La memoria del computer potrebbe essere insufficiente per aprire l'immagine oppure l'immagine potrebbe essere danneggiata. Riavviare il computer e aprire di nuovo il file. Se viene visualizzato di nuovo la croce, potrebbe essere necessario eliminare l'immagine e inserirla di nuovo.

Table 4. Unfavorable Events and Deaths in the Two Study Groups.

Event	Axillary-Dissection Group (N=257)	Sentinel-Node Group (N=259)
	no. of events	
Events other than death		
Axillary metastasis	0	0
Supraclavicular metastasis	2	0
Recurrence in ipsilateral breast	1	1
Cancer in contralateral breast	2	3
Distant metastasis	10	6
Other primary tumor	6	3
Total	21	13
Death due to breast cancer	2	1
Death from other causes	4	1

Impossibile visualizzare l'immagine. La memoria del computer potrebbe essere insufficiente per aprire l'immagine oppure l'immagine potrebbe essere danneggiata. Riavviare il computer e aprire di nuovo il file. Se viene visualizzata di nuovo la croce rossa, potrebbe essere necessario eliminare l'immagine e inserirla di nuovo.

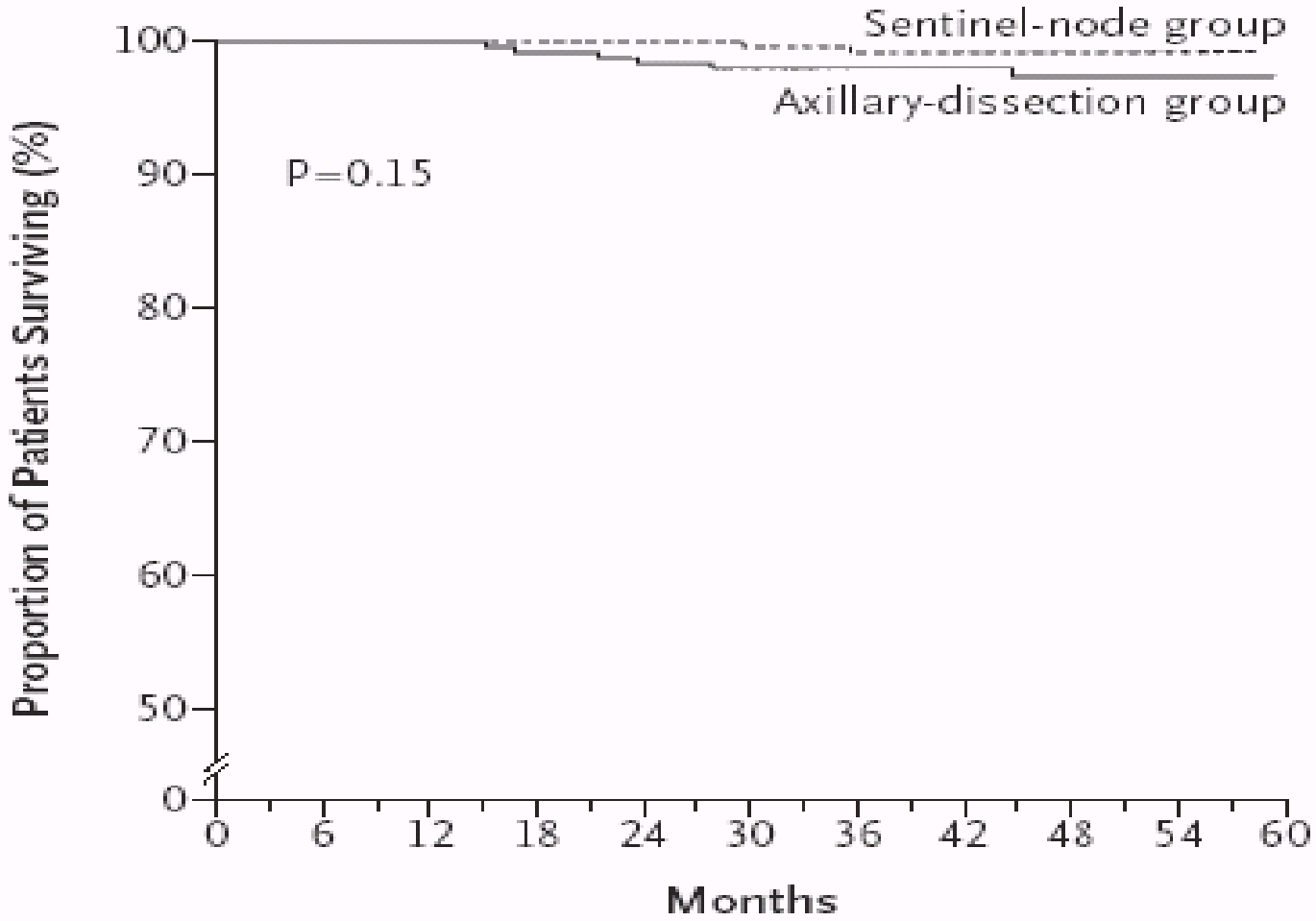

Figure 2. Overall Survival in the Two Study Groups.

- 3^ SERIE

Biopsia del linfonodo sentinella: se negativa nessuna dissezione

(7.302 pazienti).

Impossibile visualizzare l'immagine. La memoria del computer potrebbe essere insufficiente per aprire l'immagine oppure l'immagine potrebbe essere danneggiata. Riavviare il computer e aprire di nuovo il file. Se viene visualizzata di nuovo la rossa, potrebbe essere necessario eliminare l'immagine e inserirla di nuovo.

LS: CASISTICA IEO

(1996 - 2004)

8189 biopsie di LS

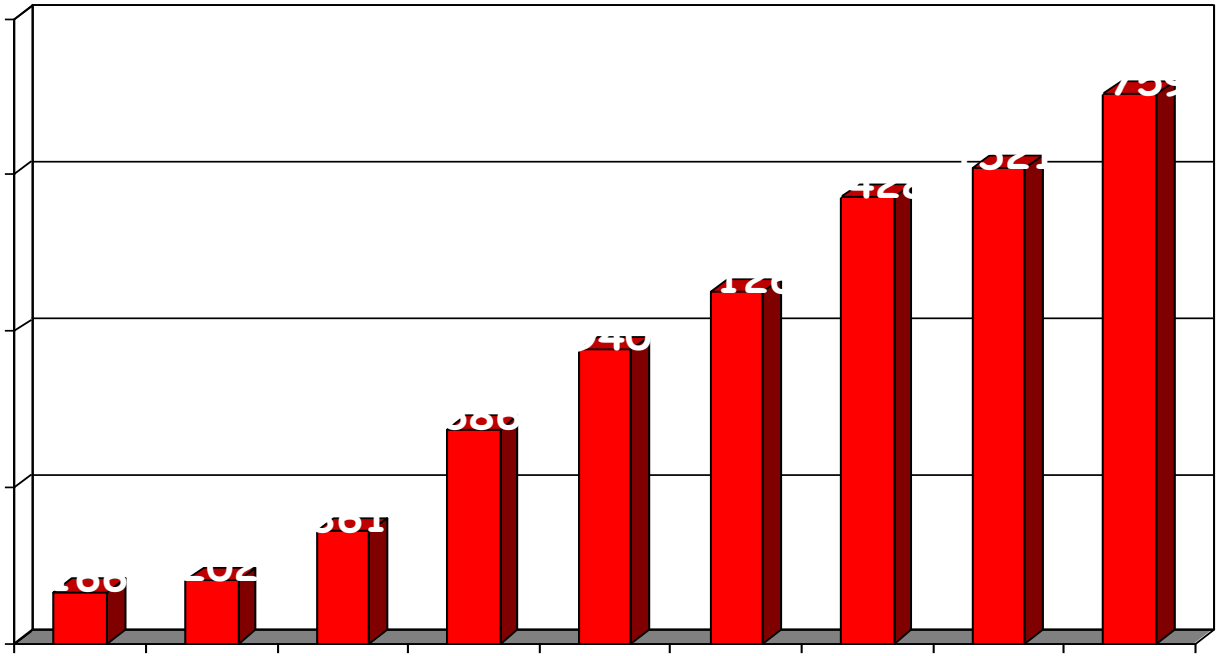

Programma di terapia conservativa della mammella

Fase 1

1968-85

Conservazione della mammella

Fase 2

1985-2000

Conservazione dei linfonodi ascellari

Fase 3

2000-....

Riduzione della radioterapia

Campo di radioterapia ridotto

ELIOT

Impossibile visualizzare l'immagine. La memoria del computer potrebbe essere insufficiente per aprire l'immagine oppure l'immagine potrebbe essere danneggiata. Riavviare il computer e aprire di nuovo il file. Se viene visualizzata di nuovo la croce o nada, potrebbe essere necessario eliminare l'immagine e inserirla di nuovo.

TRIAL MILANO III (1987-'89)

Disegno dello studio

Impossibile visualizzare l'immagine. La memoria del computer potrebbe essere insufficiente per aprire l'immagine oppure l'immagine potrebbe essere danneggiata. Riavviare il computer e aprire di nuovo il file. Se viene visualizzata di nuovo la rossa, potrebbe essere necessario eliminare l'immagine e inserirla di nuovo.

Milan III - Survival

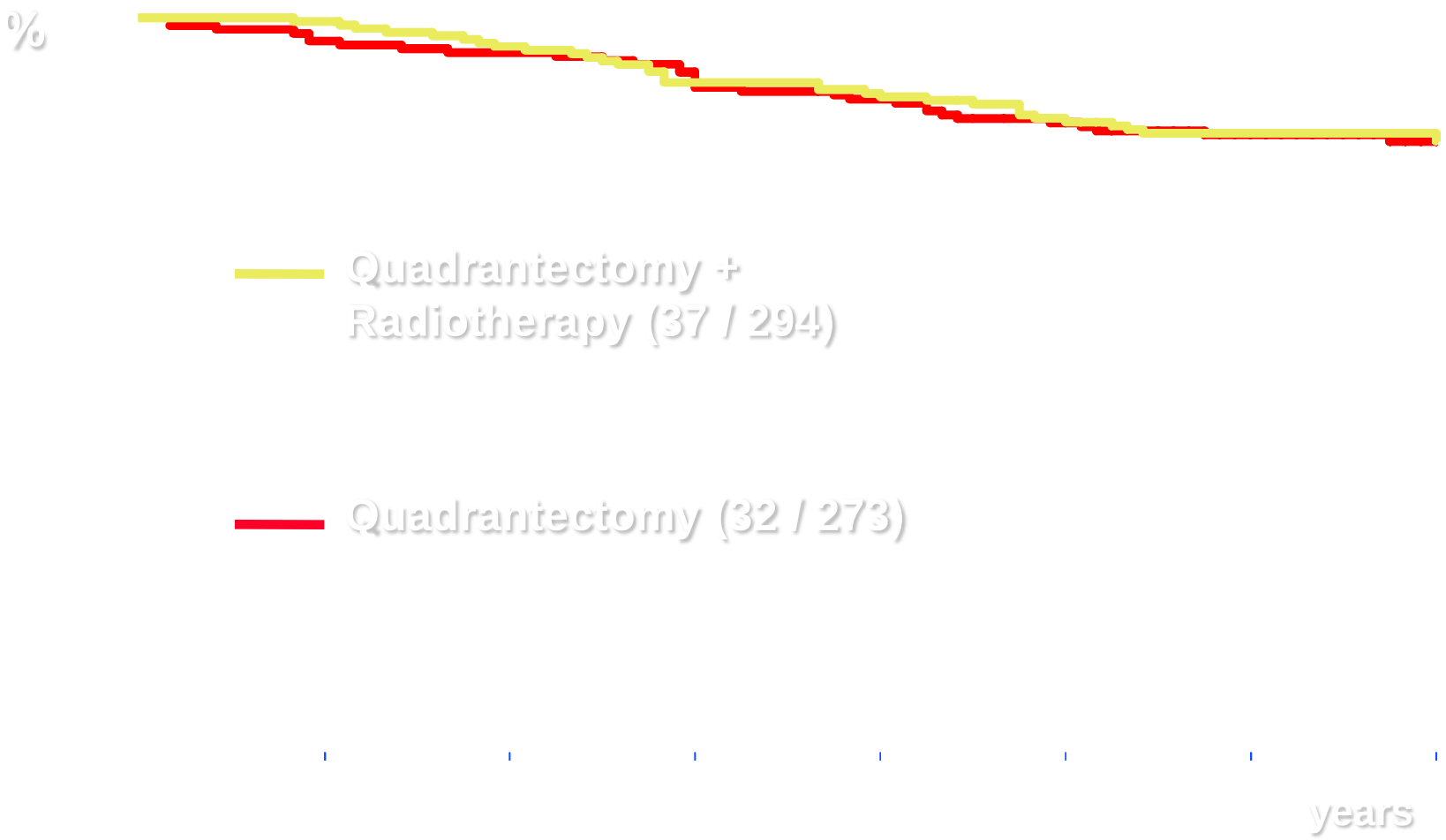

Impossibile visualizzare l'immagine. La memoria del computer potrebbe essere insufficiente per aprire l'immagine oppure l'immagine potrebbe essere danneggiata. Riavviare il computer e aprire di nuovo il file. Se viene visualizzata di nuovo la casella, potrebbe essere necessario eliminare l'immagine e inserirla di nuovo.

Milan III - Local Failure

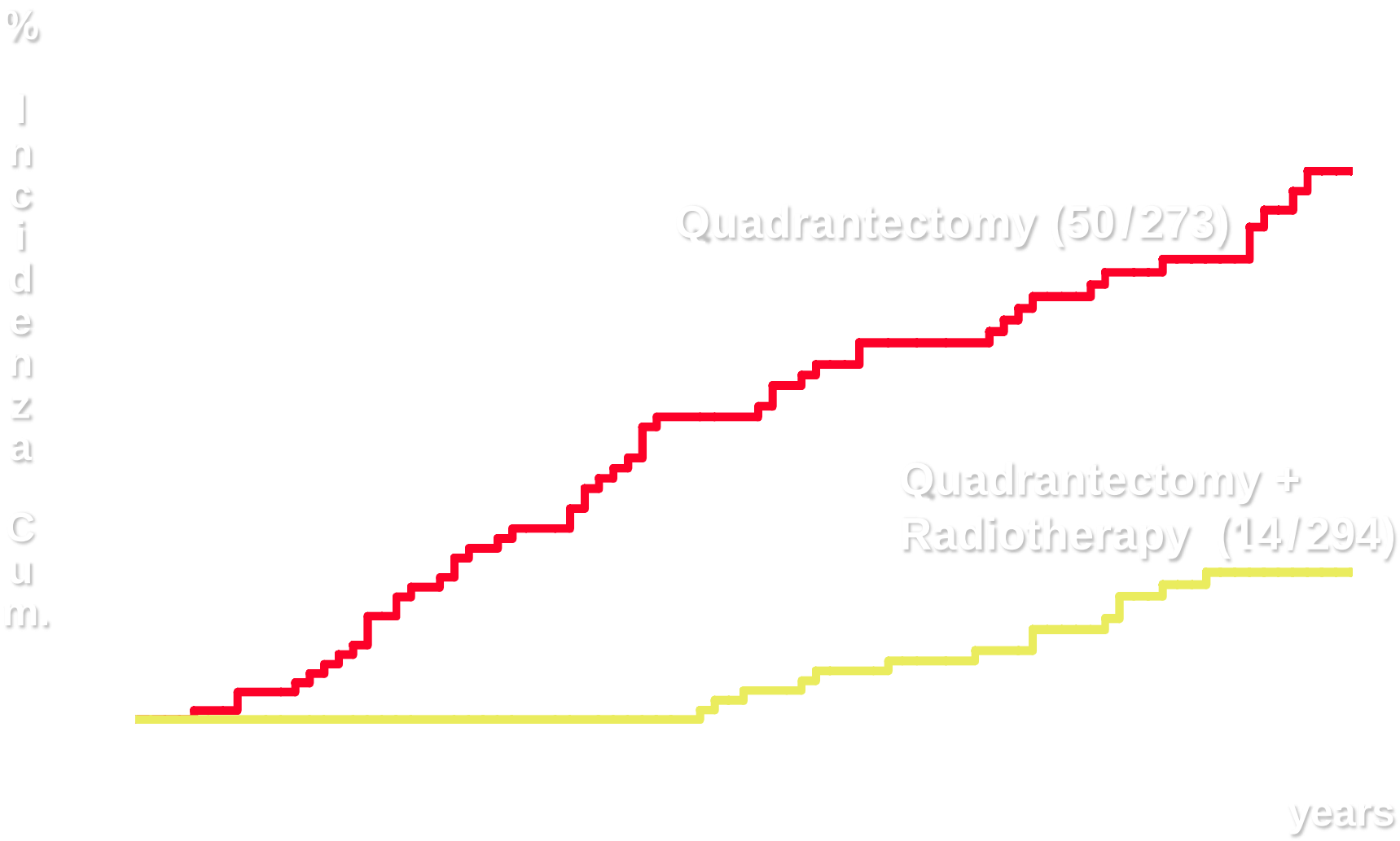

Impossibile visualizzare l'immagine. La memoria del computer potrebbe essere insufficiente per aprire l'immagine oppure l'immagine potrebbe essere danneggiata. Riavviare il computer e aprire di nuovo il file. Se viene visualizzato di nuovo il rosso o nero, potrebbe essere necessario eliminare l'immagine e inserirla di nuovo.

MILAN III: Recidiva Locale età > 65 aa.

Quadrantectomia	Quadrantectomia+RT
4.4%	4.0 %

Impossibile visualizzare l'immagine. La memoria del computer potrebbe essere insufficiente per aprire l'immagine oppure l'immagine potrebbe essere danneggiata. Riavviare il computer e aprire di nuovo il file. Se viene visualizzata di nuovo la casella, potrebbe essere necessario eliminare l'immagine e inserirla di nuovo.

Milano III (567 casi)

12 anni di follow-up

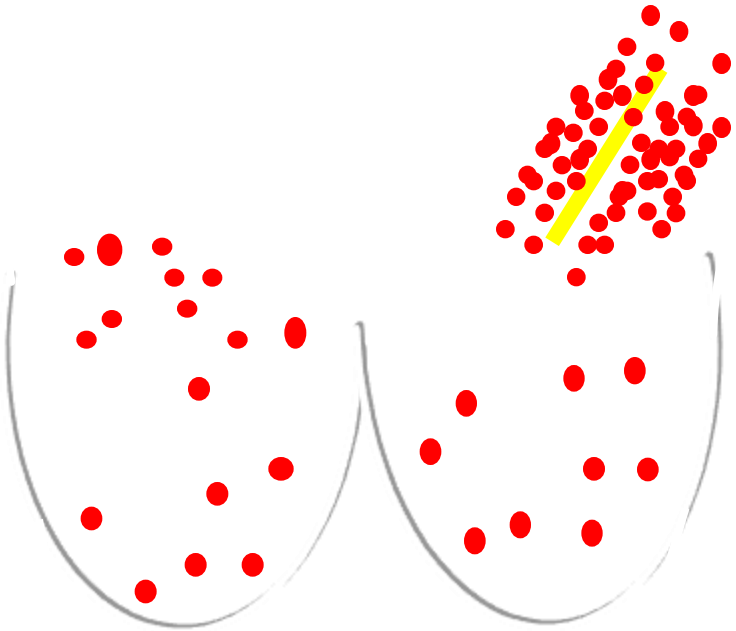

67

58

9

13

Impossibile visualizzare l'immagine. La memoria del computer potrebbe essere insufficiente per aprire l'immagine oppure l'immagine potrebbe essere danneggiata. Riavviare il computer e aprire di nuovo il file. Se viene visualizzata di nuovo la croce rossa, potrebbe essere necessario eliminare l'immagine e inserirla di nuovo.

Radioterapia esterna complementare

Radioterapia intraoperatoria (I.O.RT.)

- La radioterapia può essere limitata alla sede del tumore primario
- Dopo la resezione del tumore primario, viene somministrata una dose completa di IORT su una zona di diametro di 6-8 cm

- Una singola dose di 21 Gy equivale biologicamente a 55 Gy frazionati
- Le donne trattate con una dose completa di IORT non necessitano di radioterapia esterna

Impossibile visualizzare l'immagine. La memoria del computer potrebbe essere insufficiente per aprire l'immagine oppure l'immagine potrebbe essere danneggiata. Riavviare il computer e aprire di nuovo il file. Se viene visualizzata di nuovo la raccolta vuota, potrebbe essere necessario eliminare l'immagine e inserirla di nuovo.

I.O.RT.

Vantaggi principali

- Risparmio dei tessuti sani

- Irradiazione più breve

Impossibile visualizzare l'immagine. La memoria del computer potrebbe essere insufficiente per aprire l'immagine oppure l'immagine potrebbe essere danneggiata. Riavviare il computer e aprire di nuovo il file. Se viene visualizzata di nuovo la rossa, potrebbe essere necessario eliminare l'immagine e inserirla di nuovo.

RT esterna: strutture a rischio

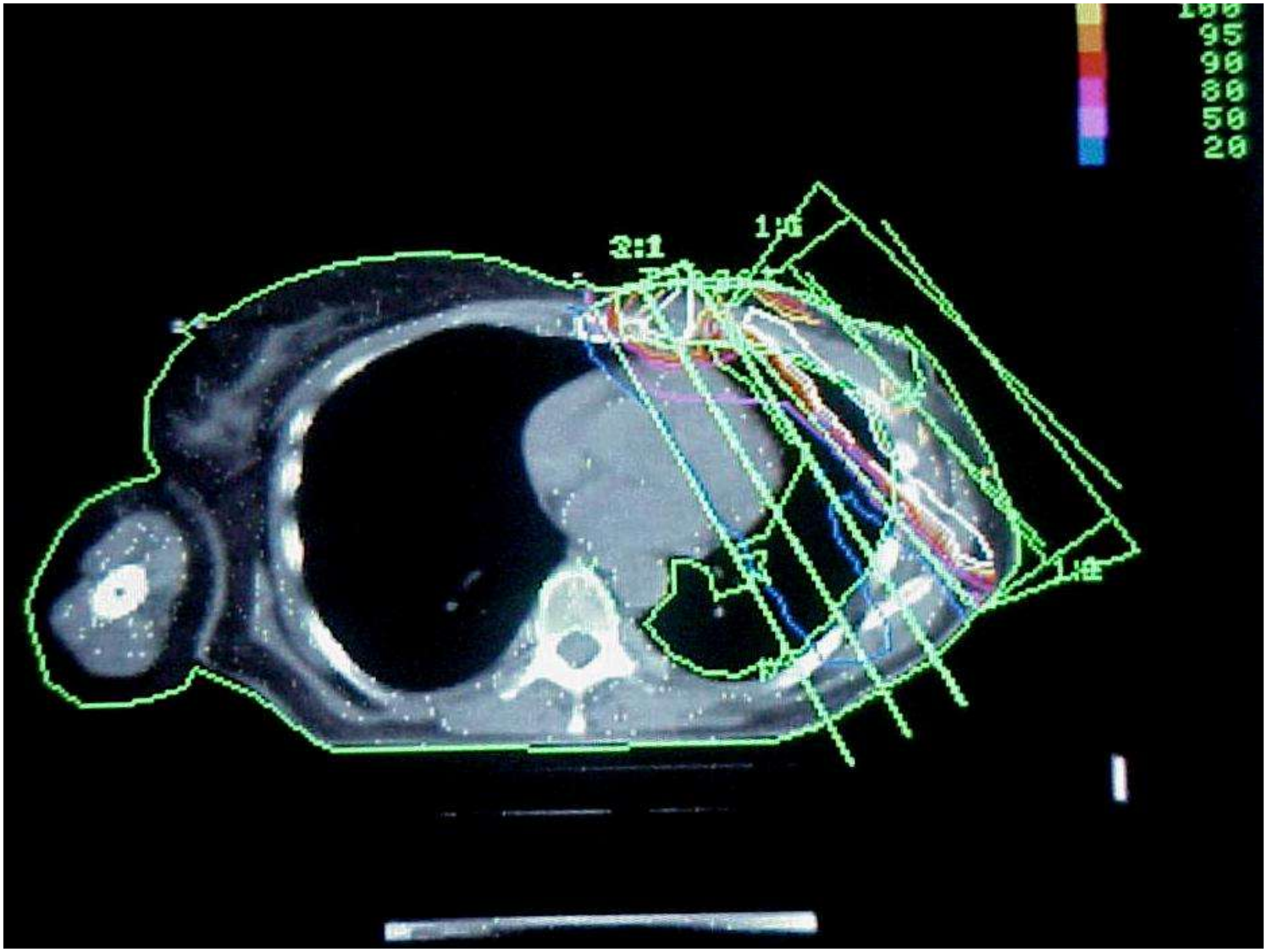

Impossibile visualizzare l'immagine. La memoria del computer potrebbe essere insufficiente per aprire l'immagine oppure l'immagine potrebbe essere danneggiata. Riavviare il computer e aprire di nuovo il file. Se viene visualizzata di nuovo la croce rossa, potrebbe essere necessario eliminare l'immagine e inserirla di nuovo.

I.O.RT.

Donne >50 anni
T ≤ 2.5 cm

R

ELIOT

(Electron IntraOperative Therapy)

1. Asportazione del tumore
2. Ricostruzione della ghiandola mammaria
3. Protezione della parete toracica
4. Posizionamento del collimatore
5. Radioterapia

Quadrantectomia

Impossibile visualizzare l'immagine. La memoria del computer potrebbe essere insufficiente per aprire l'immagine oppure l'immagine potrebbe essere danneggiata. Riavviare il computer e aprire di nuovo il file. Se viene visualizzato di nuovo il rosso, potrebbe essere necessario eliminare l'immagine e inserirla di nuovo.

Mobilizzazione della ghiandola

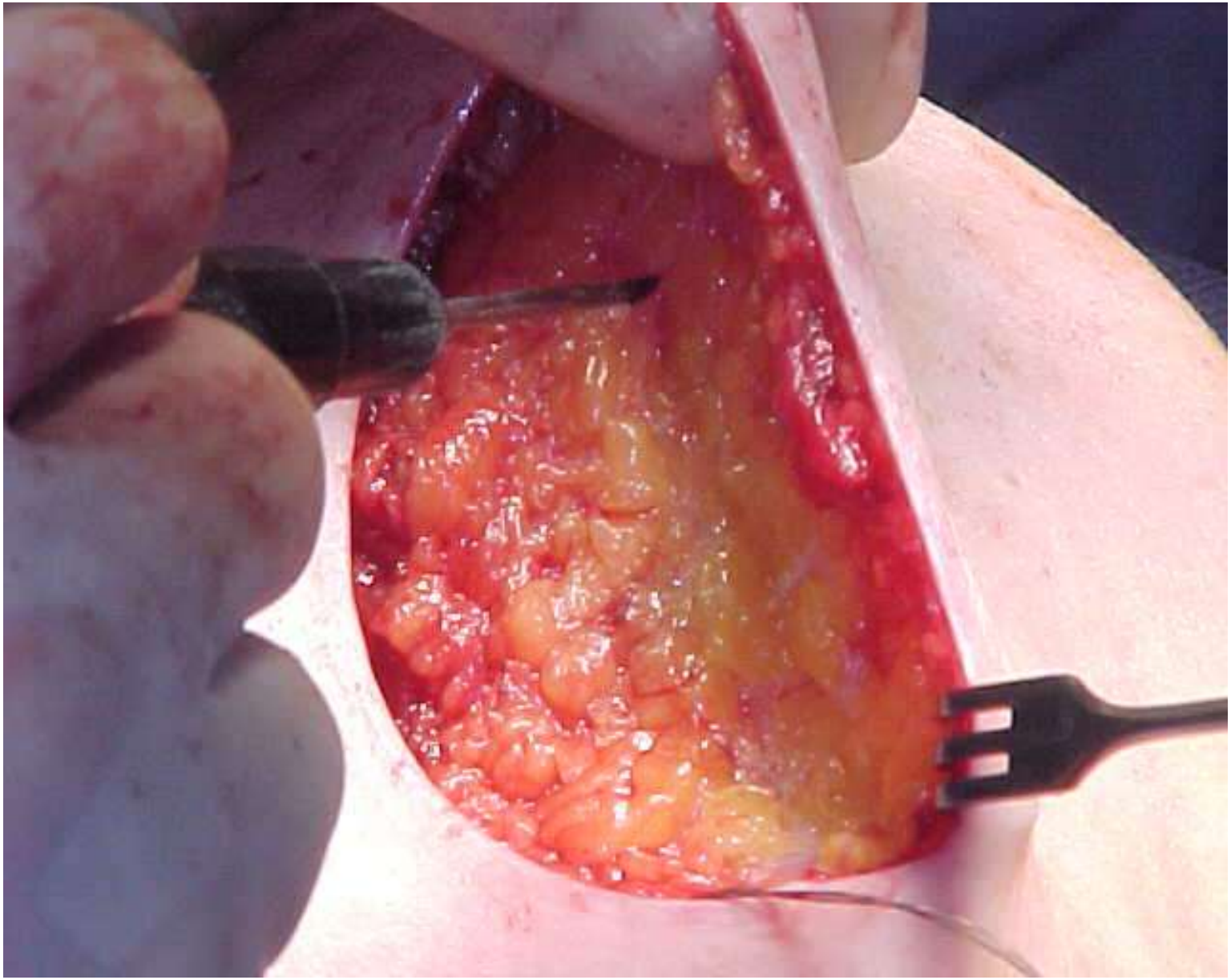

Impossibile visualizzare l'immagine. La memoria del computer potrebbe essere insufficiente per aprire l'immagine oppure l'immagine potrebbe essere danneggiata. Riavviare il computer e aprire di nuovo il file. Se viene visualizzata di nuovo la croce rossa, potrebbe essere necessario eliminare l'immagine e inserirla di nuovo.

Mobilizzazione della ghiandola

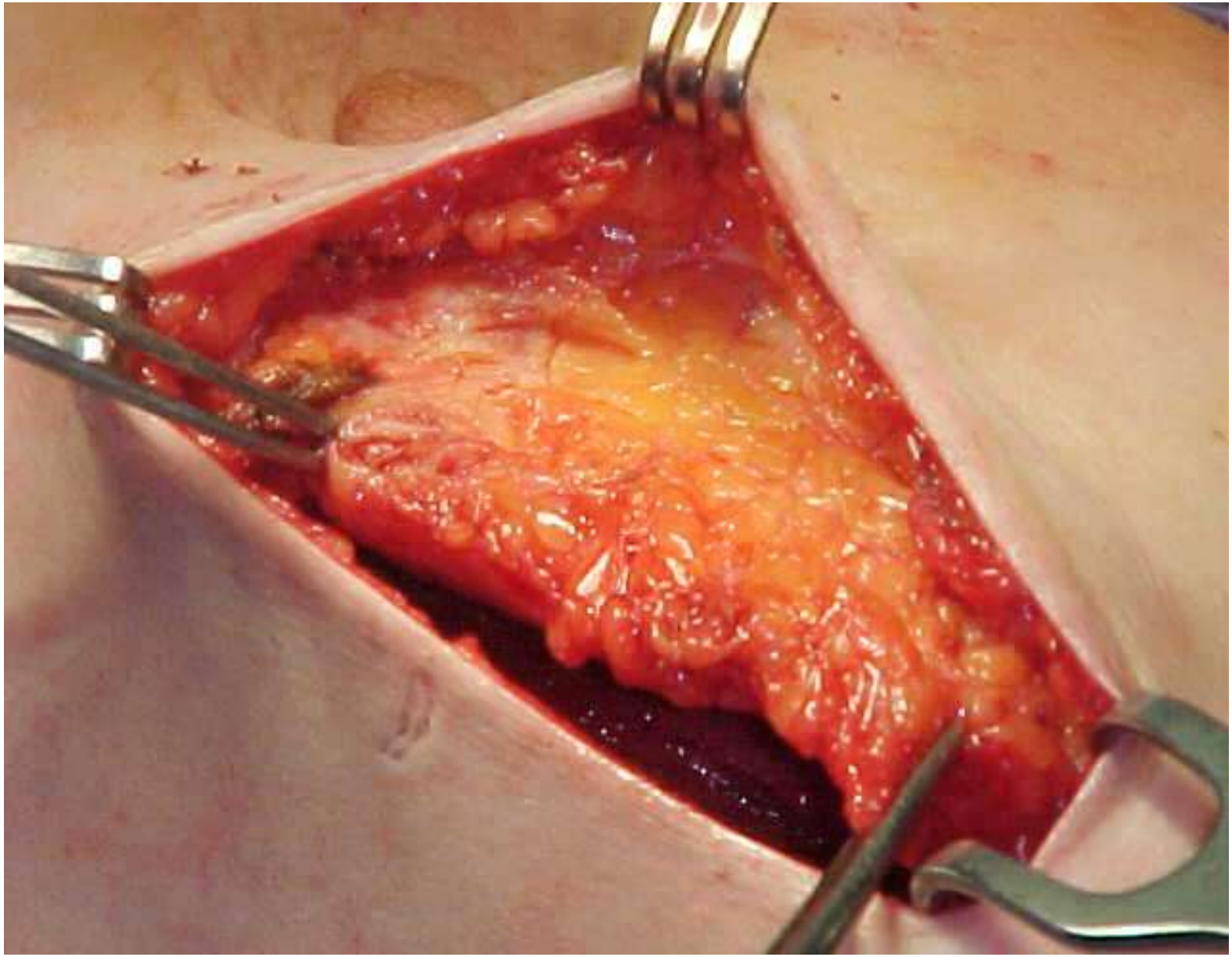

Impossibile visualizzare l'immagine. La memoria del computer potrebbe essere insufficiente per aprire l'immagine oppure l'immagine potrebbe essere danneggiata. Riavviare il computer e aprire di nuovo il file. Se viene visualizzato di nuovo il rosso a croce, potrebbe essere necessario eliminare l'immagine e inserirla di nuovo.

Mobilizzazione della ghiandola

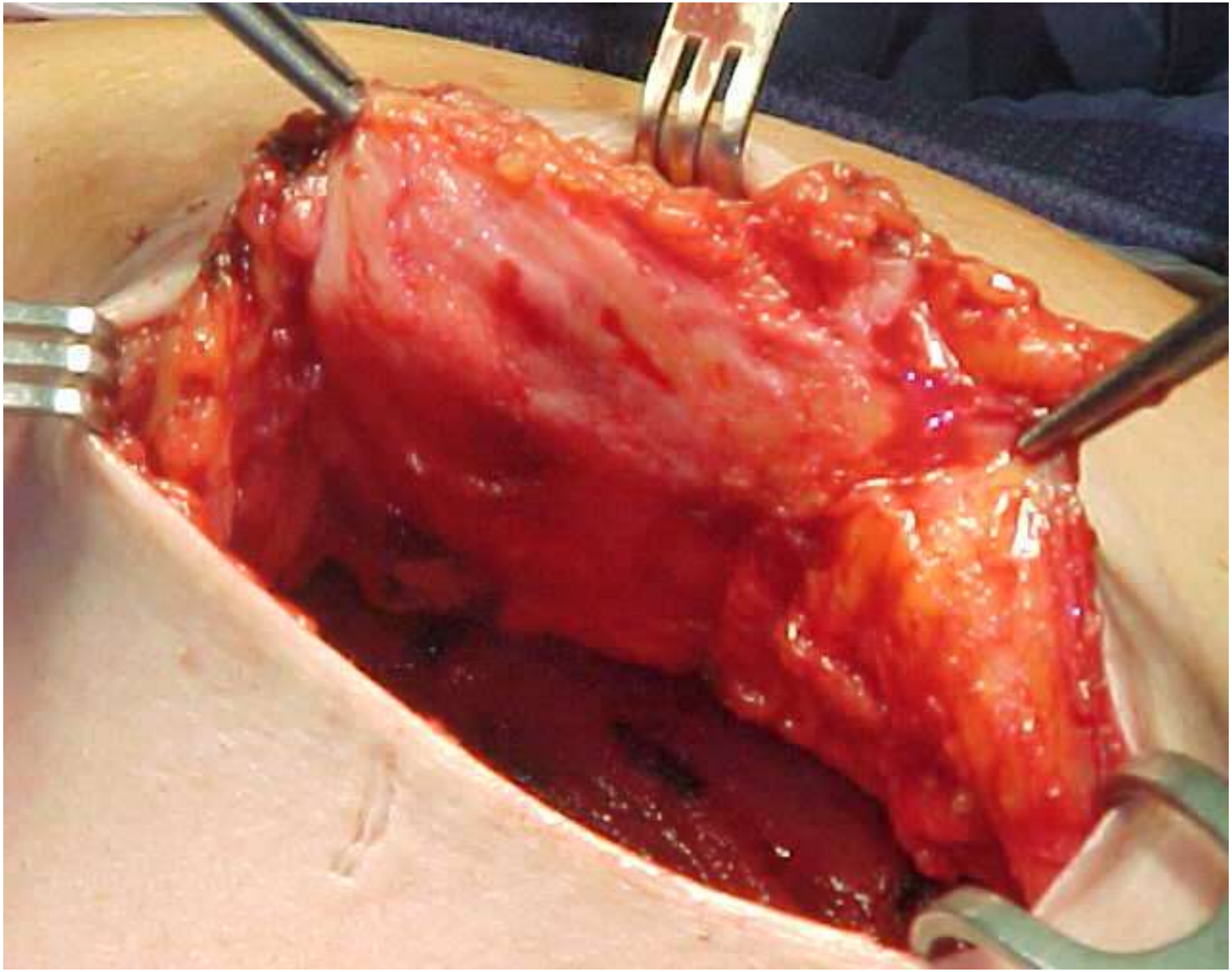

Impossibile visualizzare l'immagine. La memoria del computer potrebbe essere insufficiente per aprire l'immagine oppure l'immagine potrebbe essere danneggiata. Riavviare il computer e aprire di nuovo il file. Se viene visualizzata di nuovo la rossa, potrebbe essere necessario eliminare l'immagine e inserirla di nuovo.

Protezione della parete toracica

Impossibile visualizzare l'immagine. La memoria del computer potrebbe essere insufficiente per aprire l'immagine oppure l'immagine potrebbe essere danneggiata. Riavviare il computer e aprire di nuovo il file. Se viene visualizzato di nuovo il rosso, potrebbe essere necessario eliminare l'immagine e inserirla di nuovo.

Protezione della parete toracica

Ricostruzione ghiandola mammaria

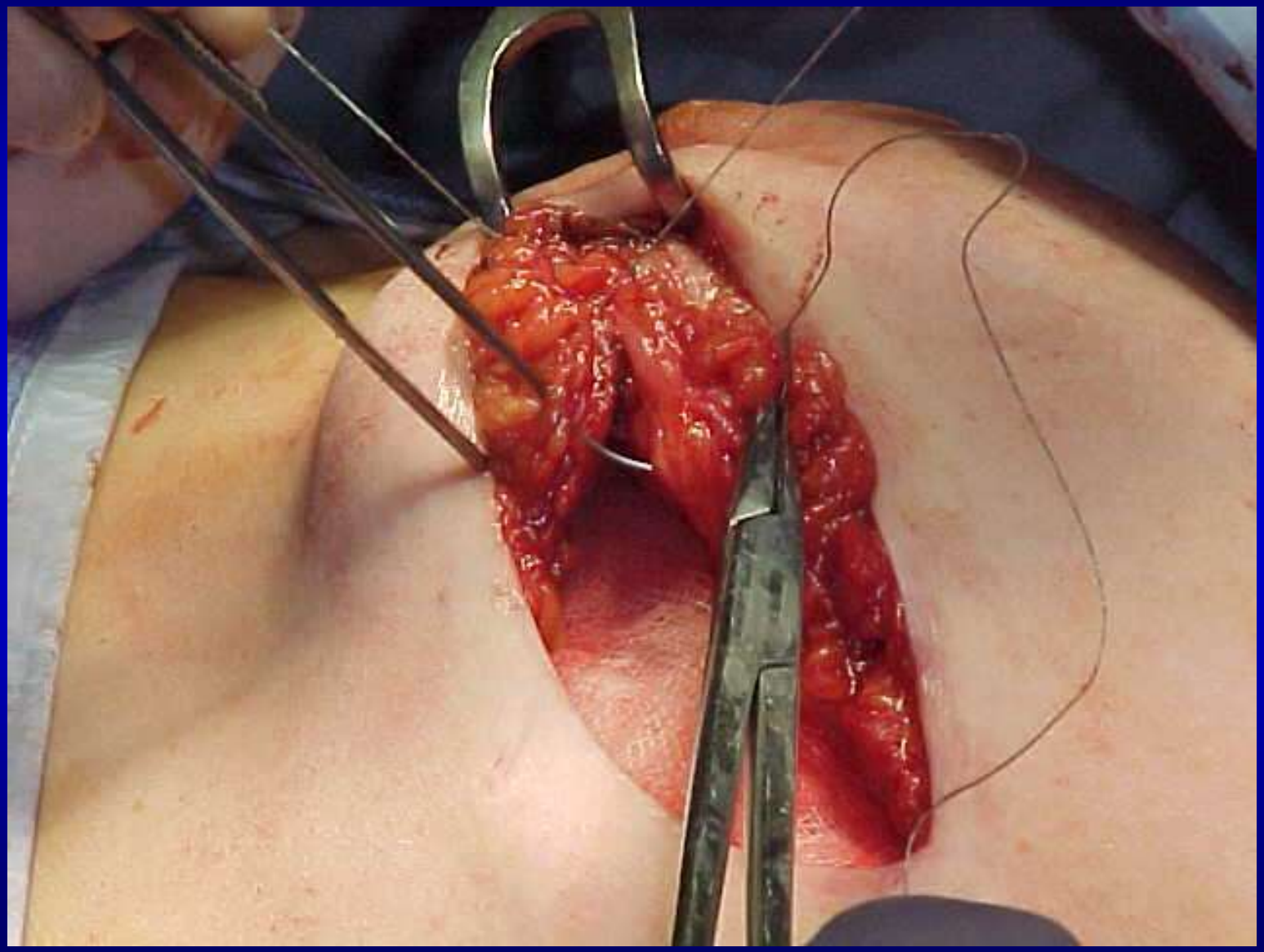

Impossibile visualizzare l'immagine. La memoria del computer potrebbe essere insufficiente per aprire l'immagine oppure l'immagine potrebbe essere danneggiata. Riavviare il computer e aprire di nuovo il file. Se viene visualizzata di nuovo la rosa, potrebbe essere necessario eliminare l'immagine e inserirla di nuovo.

Misurazione dello spessore della ghiandola

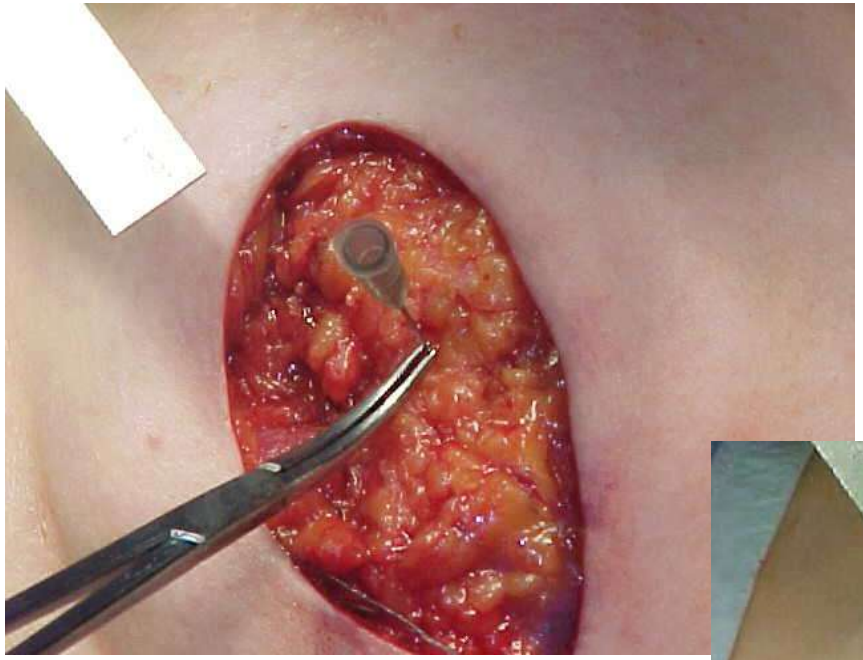

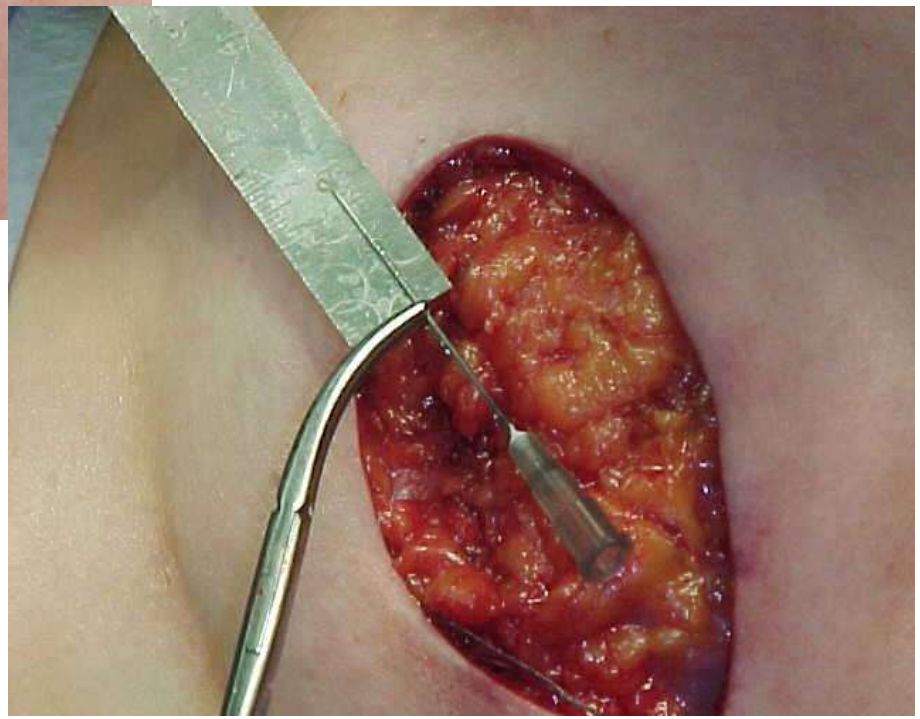

Posizionamento collimatore

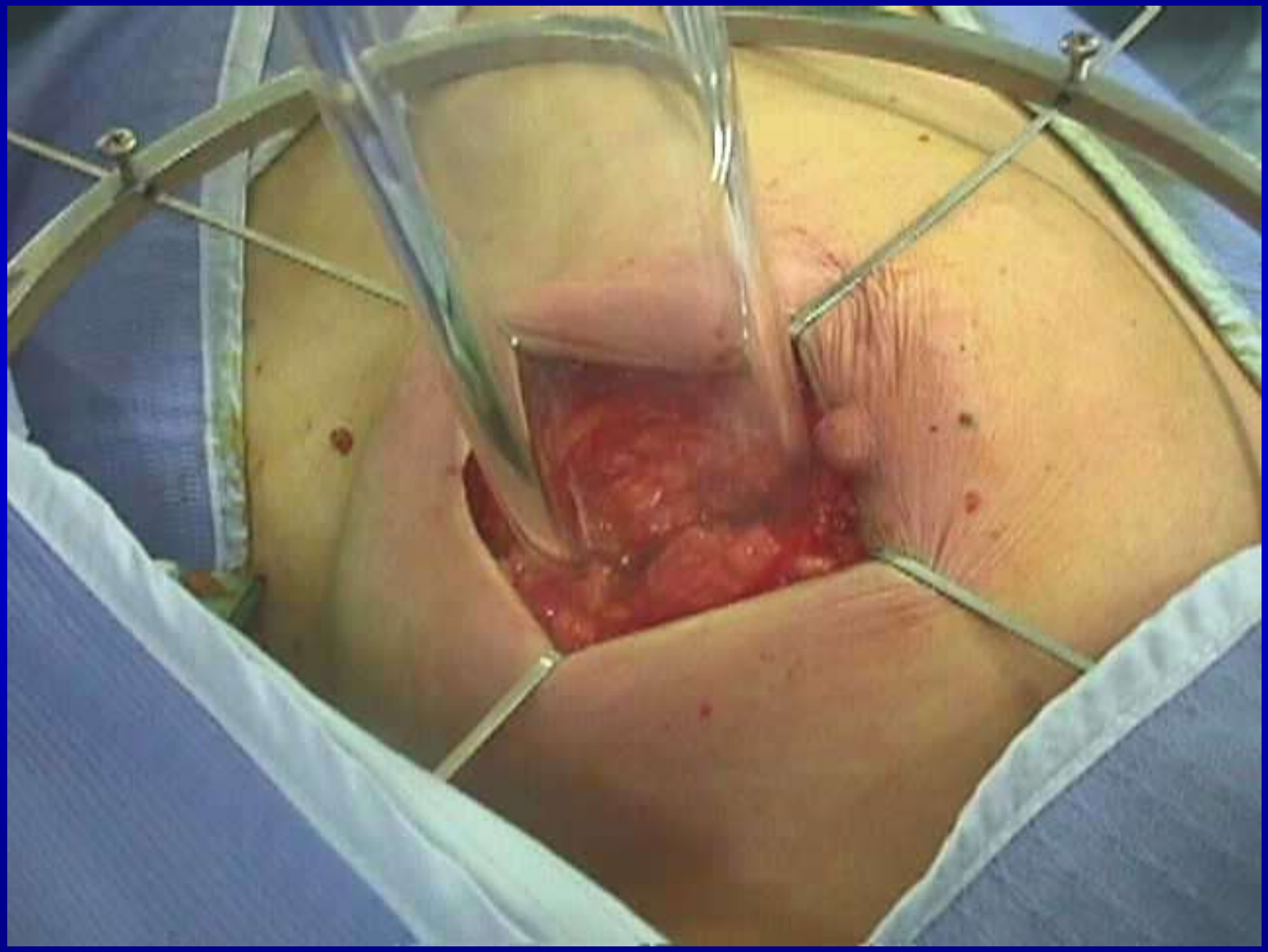

Impossibile visualizzare l'immagine. La memoria del computer potrebbe essere insufficiente per aprire l'immagine oppure l'immagine potrebbe essere danneggiata. Riavviare il computer e aprire di nuovo il file. Se viene visualizzata di nuovo la rossa, potrebbe essere necessario eliminare l'immagine e inserirla di nuovo.

Connessione all'acceleratore lineare

Impossibile visualizzare l'immagine. La memoria del computer potrebbe essere insufficiente per aprire l'immagine oppure l'immagine potrebbe essere danneggiata. Riavviare il computer e aprire di nuovo il file. Se viene visualizzata di nuovo la croce rossa, potrebbe essere necessario eliminare l'immagine e inserirla di nuovo.

Erogazione del trattamento

Conclusioni

ELIOT

- Procedura facile e rapida
- Lieve aumento della durata dell'intervento
- Formazione del personale semplice
- Effetti collaterali acuti minimi e non gravi
- Riduce drasticamente l'esposizione di pelle, polmoni e tessuti sottocutanei,
- Evita completamente l'irradiazione della mammella controlaterale contribuendo a un'incidenza molto bassa di sequele da radiazioni

Impossibile visualizzare l'immagine. La memoria del computer potrebbe essere insufficiente per aprire l'immagine oppure l'immagine potrebbe essere danneggiata. Riavviare il computer e aprire di nuovo il file. Se viene visualizzata di nuovo la rosa, potrebbe essere necessario eliminare l'immagine e inserirla di nuovo.

Il futuro della IORT: the nipple sparing mastectomy

Impossibile visualizzare l'immagine. La memoria del computer potrebbe essere insufficiente per aprire l'immagine oppure l'immagine potrebbe essere danneggiata. Riavviare il computer e aprire di nuovo il file. Se viene visualizzata di nuovo la rossa, potrebbe essere necessario eliminare l'immagine e inserirla di nuovo.

Nipple-sparing mastectomy with ELIOT

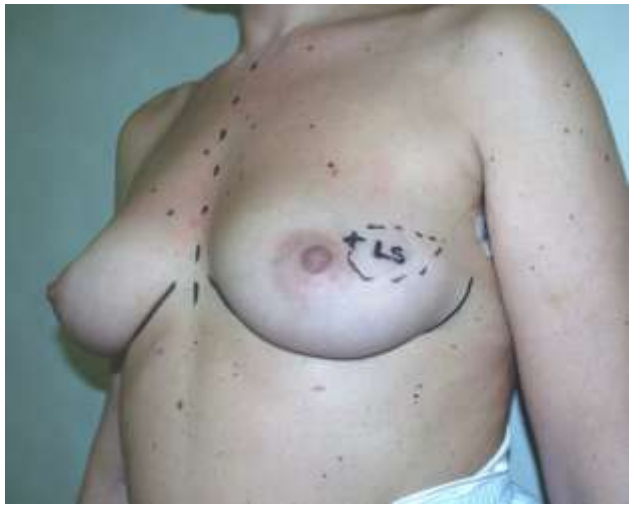

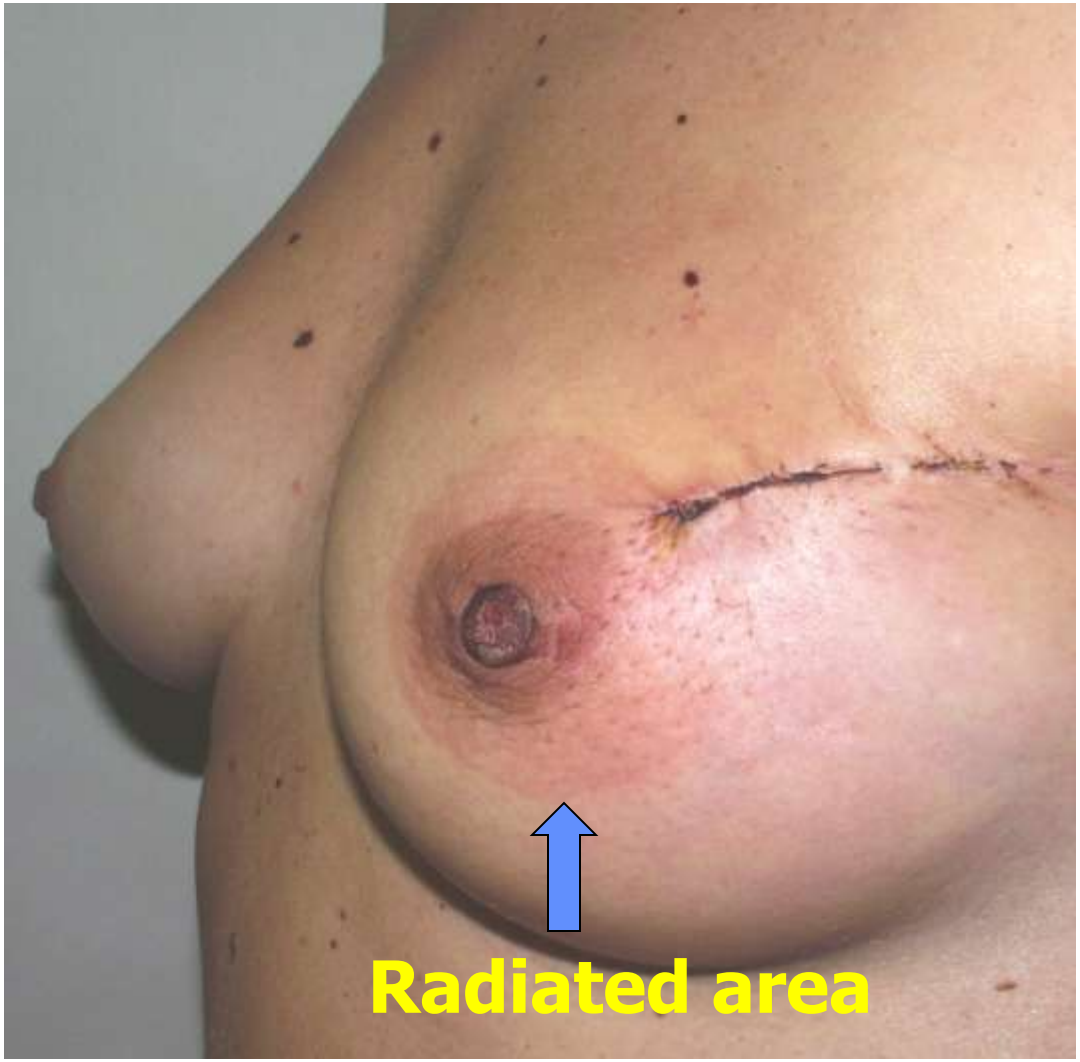

MASTECTOMIA NIPPLE SPARING

Impossibile visualizzare l'immagine. La memoria del computer potrebbe essere insufficiente per aprire l'immagine oppure l'immagine potrebbe essere danneggiata. Riavviare il computer e aprire di nuovo il file. Se viene visualizzata di nuovo la rosa, potrebbe essere necessario eliminare l'immagine e inserirla di nuovo.

Tendenze Future

- Chirurgia conservativa sul tumore primario
- Maggior apporto della chirurgia plastica
- Progressiva riduzione della chirurgia a livello ascellare
- Maggior utilizzo della chemioterapia "primaria"
- Scelta della terapia "precauzionale" sulla base dei fattori biologici

Impossibile visualizzare l'immagine. La memoria del computer potrebbe essere insufficiente per aprire l'immagine oppure l'immagine potrebbe essere danneggiata. Riavviare il computer e aprire di nuovo il file. Se viene visualizzato di nuovo il rosso o nero, potrebbe essere necessario eliminare l'immagine e inserirla di nuovo.

Tendenze Future

Progressiva riduzione della chirurgia a livello ascellare

Impossibile visualizzare l'immagine. La memoria del computer potrebbe essere insufficiente per aprire l'immagine oppure l'immagine potrebbe essere danneggiata. Riavviare il computer e aprire di nuovo il file. Se viene visualizzata di nuovo la croce rossa, potrebbe essere necessario eliminare l'immagine e inserirla di nuovo.

Il futuro della chirurgia mammaria

Minima mutilazione
Massima informazione

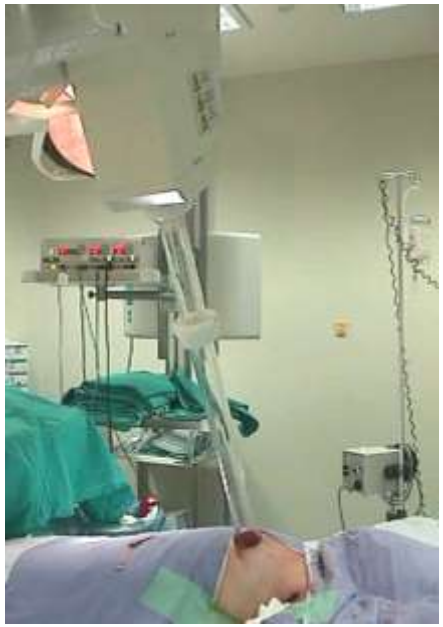

Massima guarigione

Impossibile visualizzare l'immagine. La memoria del computer potrebbe essere insufficiente per aprire l'immagine oppure l'immagine potrebbe essere danneggiata. Riavviare il computer e aprire di nuovo il file. Se viene visualizzato di nuovo il rosso o nero, potrebbe essere necessario eliminare l'immagine e inserirla di nuovo.

STUDIO HOT

ASPETTATIVA DI VITA

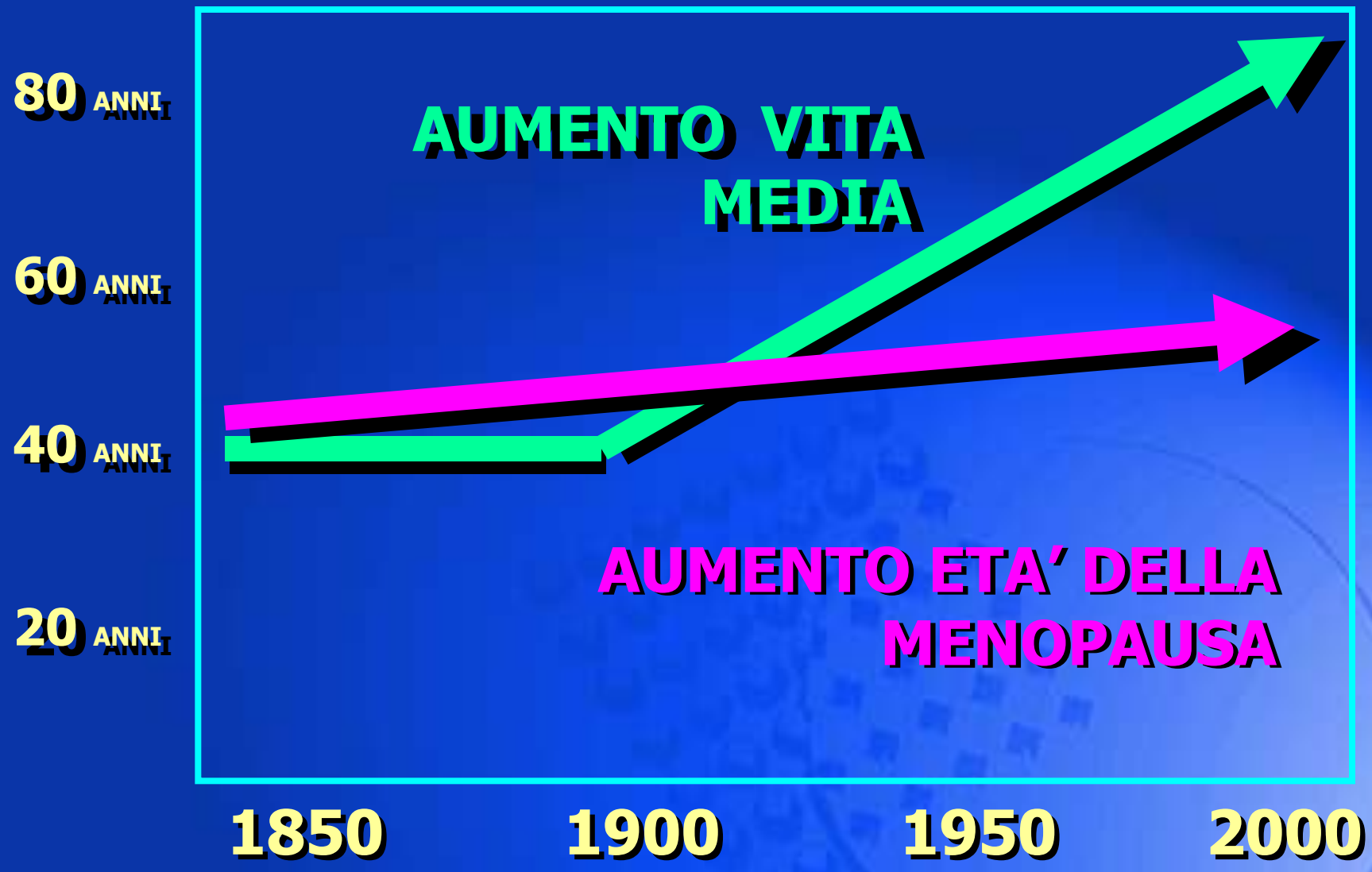

Impossibile visualizzare l'immagine. La memoria del computer potrebbe essere insufficiente per aprire l'immagine oppure l'immagine potrebbe essere danneggiata. Riavviare il computer e aprire di nuovo il file. Se viene visualizzata di nuovo la casella, potrebbe essere necessario eliminare l'immagine e inserirla di nuovo.

Studio nazionale TAMOXIFEN follow up

	Tamoxifen	Placebo	Hazard Ratio (95% CI)
N. of subjects	2700	2708	-
Breast cancer	34	45	0.75 (0.45-1.18)
Breast cancer in ERT users	6	17	0.36 (0.14-0.91)
Death from any cause	10	20	-

Veronesi et al, Lancet 359: 1122-4, 2002

Studio HOT
(HRT Opposed by low dose Tamoxifen)

HRT users

R

Placebo

Tamoxifen

X 5 anni

5 mg/die

Endpoint principale:

incidenza di carcinoma mammario invasivo e intraduttale

Arruolamento 13-5-2005: 1680 soggetti

Impossibile visualizzare l'immagine. La memoria del computer potrebbe essere insufficiente per aprire l'immagine oppure l'immagine potrebbe essere danneggiata. Riavviare il computer e aprire di nuovo il file. Se viene visualizzato di nuovo il rosso, potrebbe essere necessario eliminare l'immagine e inserirla di nuovo.

MISURE DI EFFICACIA DELLO STUDIO

Calcolo del campione: 8500 soggetti (4250 per braccio)

- ***Scopo principale:***

Incidenza di carcinoma mammario invasivo e intraduttale

- ***Scopi secondari:***
  - **lesioni precancerose mammarie (LCIS e AH)**
  - **carcinoma endometriale**
  - **fratture ossee**
  - **eventi cardiovascolari**
  - **eventi tromboembolici**
  - **tutti gli altri tumori**
  - **morte per ogni causa**

Impossibile visualizzare l'immagine. La memoria del computer potrebbe essere insufficiente per aprire l'immagine oppure l'immagine potrebbe essere danneggiata. Riavviare il computer e aprire di nuovo il file. Se viene visualizzata di nuovo la croce o nulla, potrebbe essere necessario eliminare l'immagine e inserirla di nuovo.

- **Donne che iniziano *o* che fanno uso di terapia ormonale sostitutiva**
- **Mammografia negativa**
- **Consenso informato scritto**

Impossibile visualizzare l'immagine. La memoria del computer potrebbe essere insufficiente per aprire l'immagine oppure l'immagine potrebbe essere danneggiata. Riavviare il computer e aprire di nuovo il file. Se viene visualizzata di nuovo la croce rossa, potrebbe essere necessario eliminare l'immagine e inserirla di nuovo.

Procedure durante lo studio

(nei primi 5 anni)

	basale	semestrale	annuale
Visita clinica	X	X	X
Mammografia	X		X
Ecografia transvaginale(*)	X	(**)	(**)

(**) a carico dello studio solo in caso di sanguinamento atipico

Impossibile visualizzare l'immagine. La memoria del computer potrebbe essere insufficiente per aprire l'immagine oppure l'immagine potrebbe essere danneggiata. Riavviare il computer e aprire di nuovo il file. Se viene visualizzato di nuovo il rosso a croce, potrebbe essere necessario eliminare l'immagine e inserirla di nuovo.

ARRUOLAMENTO

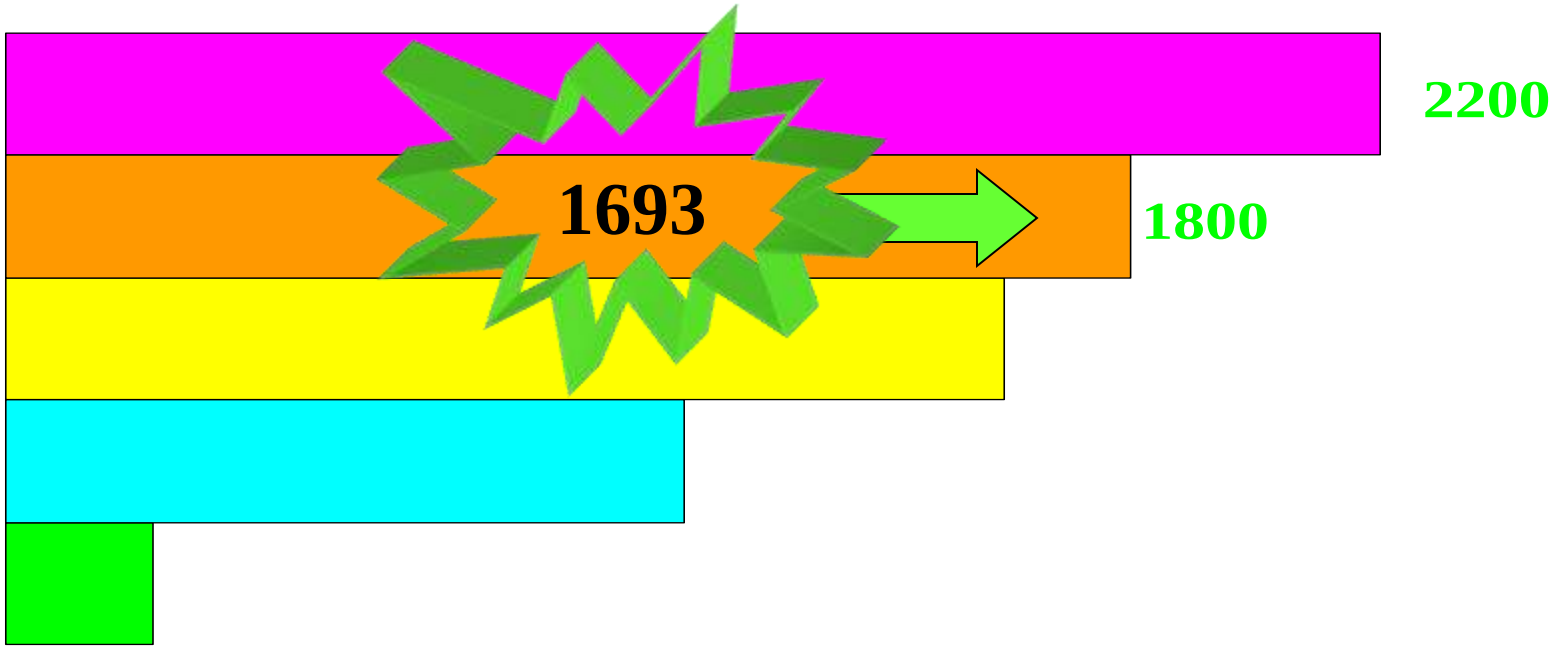

Impossibile visualizzare l'immagine. La memoria del computer potrebbe essere insufficiente per aprire l'immagine oppure l'immagine potrebbe essere danneggiata. Riavviare il computer e aprire di nuovo il file. Se viene visualizzato di nuovo il rosso o nero, potrebbe essere necessario eliminare l'immagine e inserirla di nuovo.

Tamoxifen e TOS

Potenziali benefici per l'associazione:

↓ **RISCHIO DI TUMORE AL SENO DA TOS**

↓ **TUMORI DELL'ENDOMETRIO ASSOCIATI A TAMOXIFEN**

↓ **SINTOMI INDOTTI DA TAMOXIFEN (VAMPATE, SUDORAZIONI ?)**

Impossibile visualizzare l'immagine. La memoria del computer potrebbe essere insufficiente per aprire l'immagine oppure l'immagine potrebbe essere danneggiata. Riavviare il computer e aprire di nuovo il file. Se viene visualizzato di nuovo il rosso, potrebbe essere necessario eliminare l'immagine e inserirla di nuovo.

DISTRIBUZIONE GEOGRAFICA dei Centri dello studio HOT

Impossibile visualizzare l'immagine. La memoria del computer potrebbe essere insufficiente per aprire l'immagine oppure l'immagine potrebbe essere danneggiata. Riavviare il computer e aprire di nuovo il file. Se viene visualizzato di nuovo il rosso o nero, potrebbe essere necessario eliminare l'immagine e inserirla di nuovo.

Futuro

Impossibile visualizzare l'immagine. La memoria del computer potrebbe essere insufficiente per aprire l'immagine oppure l'immagine potrebbe essere danneggiata. Riavviare il computer e aprire di nuovo il file. Se viene visualizzata di nuovo la croce rossa, potrebbe essere necessario eliminare l'immagine e inserirla di nuovo.

Cambiamento nella comprensione della prognosi

Valutazione prognostica sulla base di fattori biometrici & biologici

a

Valutazione prognostica attraverso profili di espressione genica

Impossibile visualizzare l'immagine. La memoria del computer potrebbe essere insufficiente per aprire l'immagine oppure l'immagine potrebbe essere danneggiata. Riavviare il computer e aprire di nuovo il file. Se viene visualizzata di nuovo la croce rossa, potrebbe essere necessario eliminare l'immagine e inserirla di nuovo.

Molecular portraits of human breast tumours

Charles M. Perou*†, Therese Sørlie†‡, Michael B. Eisen*, Matt van de Rijn§, Stefanie S. Jeffrey‖, Christian A. Rees*, Jonathan R. Pollack¶, Douglas T. Ross¶, Hilde Johnsen‡, Lars A. Aksien#, Øystein Fluge☆, Alexander Pergamenschikov*, Cheryl Williams*, Shirley X. Zhu§, Per E. Lønning**, Anne-Lise Børresen-Dale‡, Patrick O. Brown¶†† & David Botstein*

Nature, 2000

Breast Cancer

Tumor Subtypes defined by Gene Expression

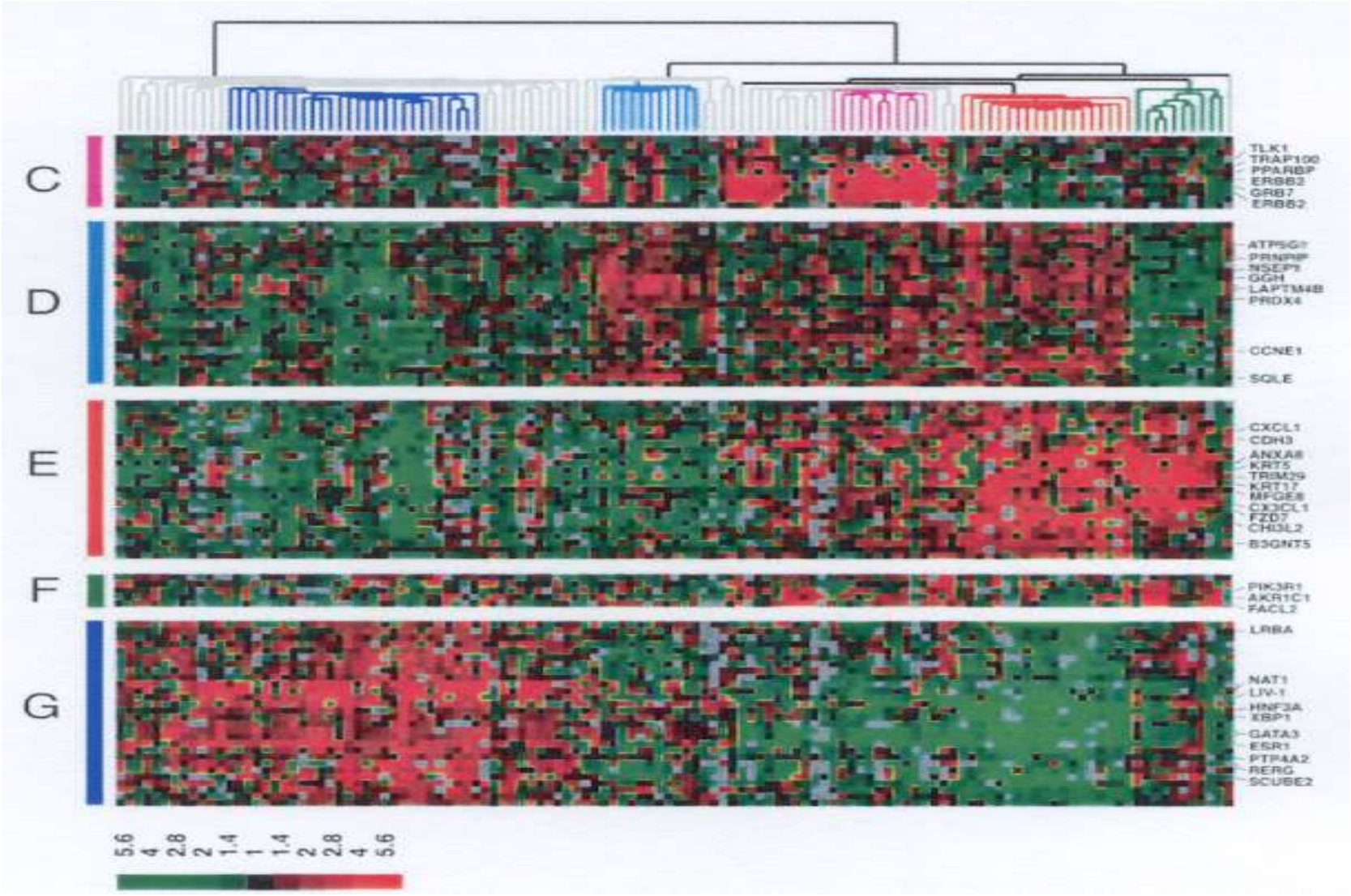

Impossibile visualizzare l'immagine. La memoria del computer potrebbe essere insufficiente per aprire l'immagine oppure l'immagine potrebbe essere danneggiata. Riavviare il computer e aprire di nuovo il file. Se viene visualizzata di nuovo la rossa, potrebbe essere necessario eliminare l'immagine e inserirla di nuovo.

Breast Cancer

Tumor Subtypes defined by Gene Expression

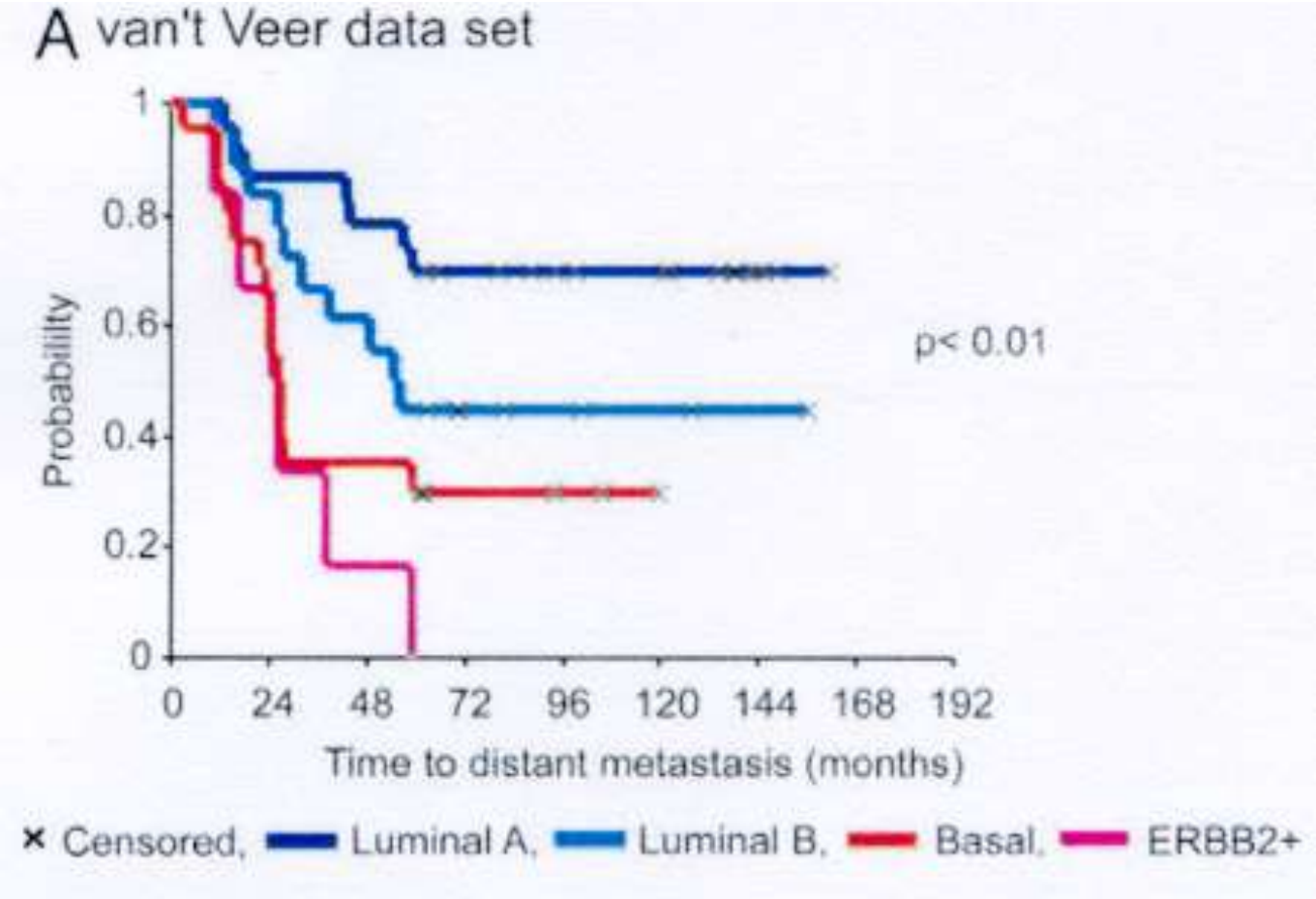

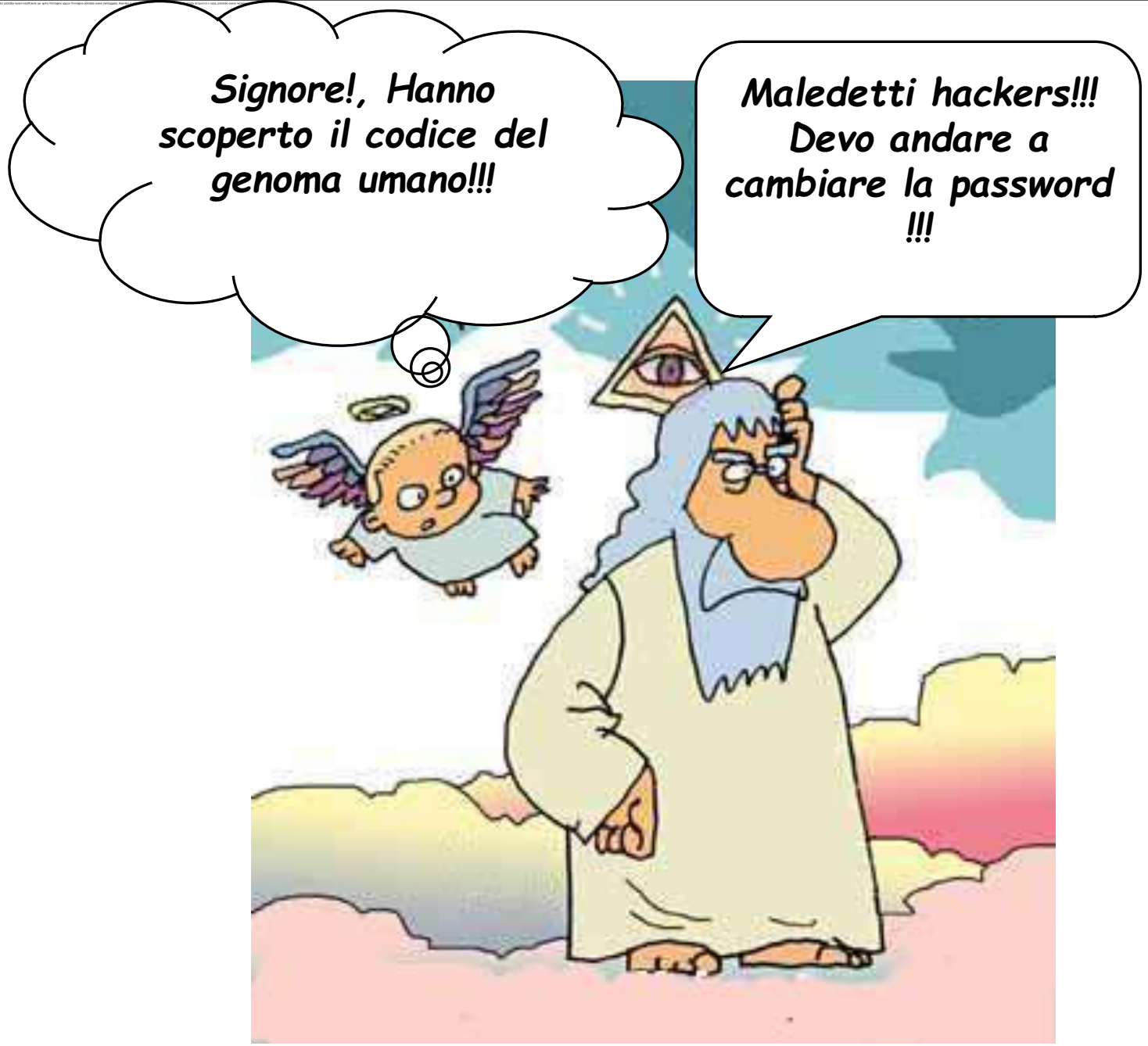
Signore!, Hanno scoperto il codice del genoma umano!!!
Maledetti hackers!!! Devo andare a cambiare la password !!!

Impossibile visualizzare l'immagine. La memoria del computer potrebbe essere insufficiente per aprire l'immagine oppure l'immagine potrebbe essere danneggiata. Riavviare il computer e aprire di nuovo il file. Se viene visualizzata di nuovo la rossa, potrebbe essere necessario eliminare l'immagine e inserirla di nuovo.

Il nuovo paradigma che usa profili di espressione genica caratterizza tumori a più alto rischio di metastasi, con la selezione di pazienti che possono beneficiare di trattamenti adiuvanti

Impossibile visualizzare l'immagine. La memoria del computer potrebbe essere insufficiente per aprire l'immagine oppure l'immagine potrebbe essere danneggiata. Riavviare il computer e aprire di nuovo il file. Se viene visualizzato di nuovo il rosso, potrebbe essere necessario eliminare l'immagine e inserirla di nuovo.

Cambiamento nel target

- Da farmaci antiproliferativi non specifici diretti a cellule tumorali a farmaci diretti a target molecolari specifici

Impossibile visualizzare l'immagine. La memoria del computer potrebbe essere insufficiente per aprire l'immagine oppure l'immagine potrebbe essere danneggiata. Riavviare il computer e aprire di nuovo il file. Se viene visualizzata di nuovo la croce rossa, potrebbe essere necessario eliminare l'immagine e inserirla di nuovo.

Il Ginecologo Consultoriale è chiamato ad un compito molto delicato.

Egli non deve allarmare nè sottovalutare la paziente affetta da patologia mammaria.

La Sua attenzione deve essere rivolta a discriminare eventuali patologie maligne, inviando la paziente presso strutture dedicate per un corretto inquadramento e trattamento.

Paolo Arnone
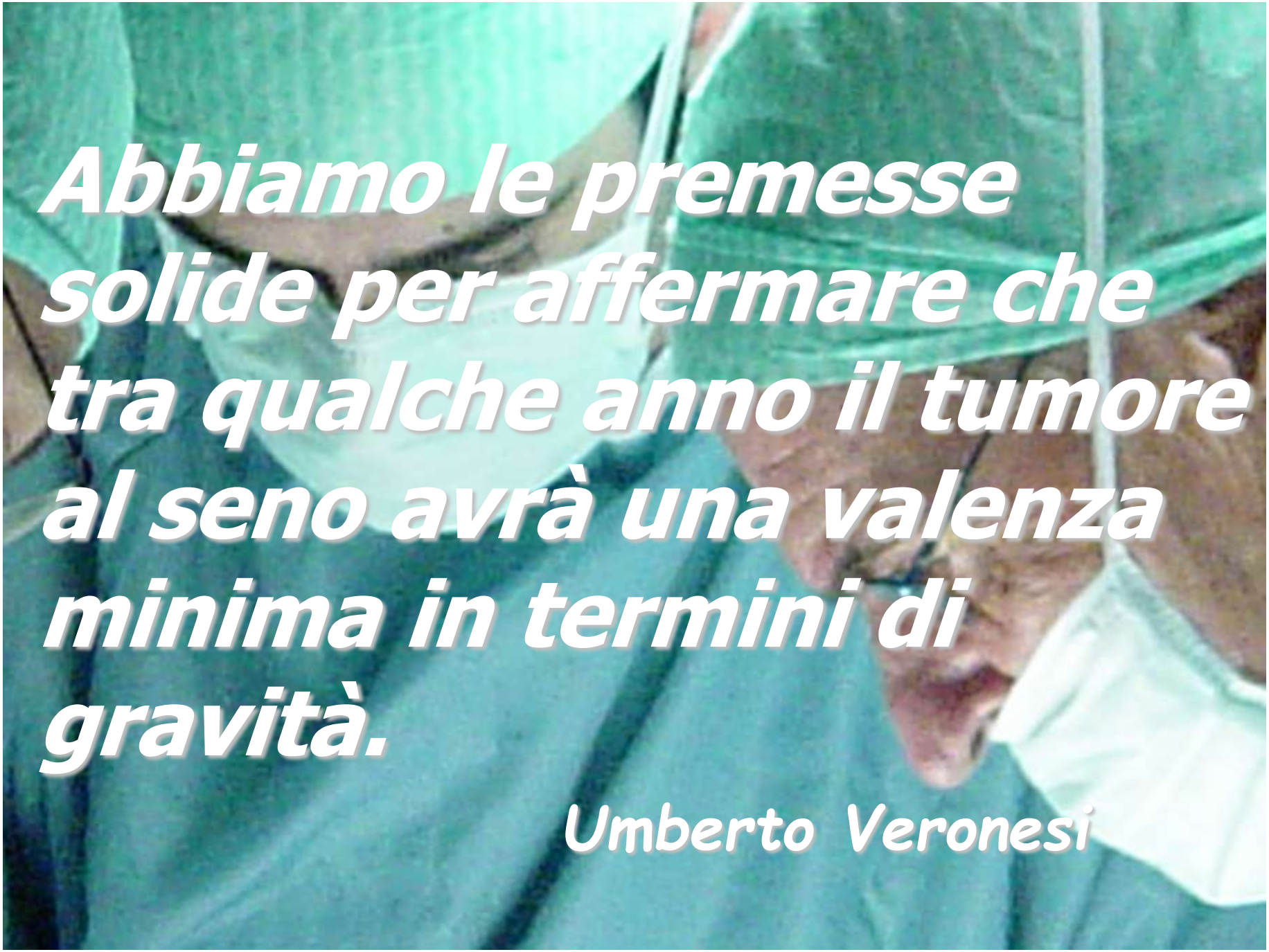
Impossibile visualizzare l'immagine. La memoria del computer potrebbe essere insufficiente per aprire l'immagine oppure l'immagine potrebbe essere danneggiata. Riavviare il computer e aprire di nuovo il file. Se viene visualizzata di nuovo la croce, potrebbe essere necessario eliminare l'immagine e inserirla di nuovo.